Aus der chirurgischen Klinik und Privatklinik des Herrn
Professor KOCHER in Bern.

Beiträge zur Chirurgie des MAGENKREBSES

Über 97 Magenresektionen wegen Carcinom mit Berücksichtigung der Fernresultate hinsichtlich Radikalheilung und Wiederherstellung der Magenfunktionen.

Inaugural-Dissertation
zur
Erlangung der Doctorwürde
der hohen medizinischen Fakultät der Universität Bern
vorgelegt von

HERMANN MATTI
Assistenzarzt der Chirurg. Klinik.

LEIPZIG.
Druck von J. B. Hirschfeld.
1905.

Aus der chirurgischen Klinik und Privatklinik des Herrn
Professor KOCHER in Bern.

Beiträge zur Chirurgie des MAGENKREBSES

Über 97 Magenresektionen wegen Carcinom
mit Berücksichtigung der Fernresultate hinsichtlich Radikalheilung und Wiederherstellung der Magenfunktionen.

Inaugural-Dissertation

zur

Erlangung der Doctorwürde
der hohen medizinischen Fakultät der Universität Bern

vorgelegt von

HERMANN MATTI
Assistenzarzt der Chirurg. Klinik.

LEIPZIG.
Druck von J. B. Hirschfeld.
1905.

Von der medizinischen Fakultät zu Druck genehmigt auf Antrag des Herrn Prof Th. Kocher.

Bern, 9. November 1904.

Prof. Jadassohn.
Dekan.

Meinen lieben Eltern!

Digitized by the Internet Archive
in 2019 with funding from
Wellcome Library

https://archive.org/details/b30607632

Einleitung.

Seit Ausführung der ersten Magenresektion durch Péan im Jahre 1879 und deren glücklichen Inauguration durch Billroth hat sich die chirurgische Therapie auf dem Gebiete der Magenkrankheiten in stetigem Fortschritt ein immer breiteres Gebiet erobert. Wird auch ein chirurgischer Eingriff bei Ulcusstenosen, Dilatationen, Atonie oder Lageanomalien des Magens von den Internen vielfach noch heute perhorresziert, so hat sich der Chirurgie in der Behandlung maligner Neubildungen des Magens ein von keiner Seite mehr ernsthaft bestrittenes Gebiet eröffnet. Es haben sich dementsprechend auch die wissenschaftlichen Publikationen über die Erfolge chirurgischen Vorgehens bei Carcinoma ventriculi aus den verschiedensten Kliniken und Spitälern von Jahr zu Jahr erheblich gemehrt, so daß man heute schon ein ziemlich übersichtliches Bild in dieser Frage zu gewinnen vermag. Daß die Publikation einzelner günstig verlaufener Fälle einen richtigen Einblick nicht zu eröffnen im stande ist, wurde schon oft betont; um so wertvoller müssen deshalb umfangreiche Zusammenstellungen sein, die in lückenloser Reihe eine größere Zahl operativ behandelter Fälle der kritischen Beurteilung zngänglich machen; wurden zudem, wie es auf der Kocherschen Klinik und Privatklinik der Fall war, beinahe sämtliche Patienten unter nahezu gleichen äußeren Verhältnissen und namentlich durch denselben Operateur behandelt, so dürfte der Wert, den eine derartige Publikation für die Kritik des betreffenden operativen Eingriffs zu bieten vermag, noch wesentlich steigen.

Wir bringen in folgendem auf Anregung von Herrn Prof. Th. Kocher eine Abhandlung über 97 Magen-Pylorusresektionen, welche wegen Carcinom in den Jahren 1881 bis September 1904 auf der Berner chirurgischen Klinik und Privatklinik des Herrn Prof. Kocher ausgeführt wurden. — Die Gastroenterostomien wegen Krebs, über welche bereits eine Publikation von Dr. Kaiser erschienen ist, ziehen wir nicht in den Kreis unserer Betrachtungen; zudem trat diese Palliativoperation zu Gunsten der Radikaloperation in den letzten Jahren immer mehr in den Hintergrund, da die Indikationen für die Gastroektomie in letzter Zeit durch Herrn Prof. Kocher immer mehr erweitert wurden. Das beweist schon der Umstand, daß im Zeitraum der letzten 6 Jahre auf unserer Klinik beinahe ebensoviele Magenresektionen ausgeführt wurden, wie in den vorhergehenden 18 Jahren zusammen; im Gegensatz dazu sind die Gastroenterostomien wegen Carcinom numerisch ganz wesentlich zurückgegangen.

Die bisher durch Herrn Prof. Kocher ausgeführten Totalexcisionen des Magens sind in dieser Arbeit ebenfalls nicht berücksichtigt, da ihre Indikationsstellung eine ganz andere war, und deren zusammenfassende Kritik deshalb einer separaten Publikation vorbehalten bleibt; über den ersten Fall von Gastrectomia totalis an der Kocherschen Klinik findet sich übrigens ein Referat in der 4. Auflage von Kochers Operationslehre.

Die 97 Magen-Pylorusresektionen, über welche wir in vorliegendem referieren, verteilen sich, wie bereits erwähnt, auf die Jahre 1881 bis 1901; über die ersten 52 Fälle, abschließend mit Oktober 1898, hat bereits Dr. Ch. Broquet in seiner Inauguraldissertation vom Februar 1900 eingehender berichtet; nachdem dieselben teils im Correspondenzblatt für Schweizerärzte, teils in der deutschen medizinischen Wochenschrift und in der Dissertation von Dr. B. Streit erschienen waren. Wir beschränken uns deshalb in der Kasuistik auf die genauere Wiedergabe der seit Oktober 1898 zur Operation gelangten 45 Fälle; dagegen werden wir bei der Zusammenstellung und Kritik aller klinisch wichtigen Momente, sowie bei Ermittelung der zahlenmäßigen statistischen Resultate stets auch die vor 1898 operierten Fälle in Betracht ziehen, um ein zusammenfassendes und maßgebenderes Urteil über den Wert der in Frage stehenden Operation zu gewinnen, welches ja eine Gesamtzahl von nahezu 100 operativ behandelten Fällen zweifellos bieten dürfte.[1])

Zunächst bringen wir eine ziemlich ausführliche Kasuistik der seit Oktober 1898 operierten Fälle, wobei wir die stark gekürzten Krankengeschichten, unter Beobachtung aller wichtigen Punkte, in

chronologischer Reihenfolge wiedergeben. Wir glaubten uns berechtigt, diesem Teil unserer Publikation besondere Aufmerksamkeit zu widmen, weil die entsprechenden Fälle bisher noch nirgends veröffentlicht wurden; zudem finden wir in verschiedenen größeren Statistiken klinisch-diagnostisch wichtige Momente teilweise viel zu wenig berücksichtigt und glaubten diesem Mangel durch auszugsweise Wiedergabe der Krankengeschichten am besten entgegenzutreten; auch begegnen rein statistische Publikationen unter Weglassung genauer Kasuistik vielerorts leicht einem ungläubigen Skepticismus, und wohl nicht so ganz mit Unrecht. Indem wir deshalb unser klinisches Material rückhaltlos publicieren, ermöglichen wir auch Dritten, sich ihre eigenen Schlüsse zu ziehen, und falls diese Schlüsse in einzelnen Punkten etwas abweichend lauten sollten, was wir kaum glauben, so schließen wir jedenfalls den Vorwurf, Selektionsstatistik zu treiben, gründlich aus. —

Alle näheren Angaben über die zur Anwendung gelangte Operationstechnik, — Absperrung, Nahtmethode und aseptische Vorbereitungen etc. — haben wir weggelassen, da durchweg nach den in Kochers Operationslehre genauer präzisierten Prinzipien verfahren wurde. Wir verweisen deshalb auf dieses ausführliche Lehrbuch. Dagegen haben wir uns sonst genau an die vorliegenden Krankengeschichten und Operationsberichte gehalten, welche uns mit geringen Ausnahmen in jedem Falle zur Verfügung standen. Die klinischen Staten wurden in den meisten Fällen nach Diktat von Herrn Prof. Kocher niedergelegt, während die histologischen pathologisch-anatomischen Untersuchungen der bei den Operationen gewonnenen Präparate, von wenigen Ausnahmen abgesehen, im pathologisch-anatomischen Institut der Universität, welches der Direktion des Herrn Prof. Langhans untersteht, höchst genau ausgeführt wurden. Für die gütige Überlassung der Untersuchungsprotokolle sprechen wir Herrn Prof. Langhans, — sowie seinem 1. Assistenten, Herrn Dr. Hedinger, P. D. für die freundliche Mithülfe bei Verwertung derselben, unsern verbindlichsten Dank aus. —

Die nötigen Angaben über die zur Anwendung gelangten Untersuchungsmethoden finden sich im zweiten Teil der Arbeit, wo wir die einzelnen, in der Kasuistik angedeuteten Kapitel unter einheitlichen Gesichtspunkten besprechen werden, um unnötige Wiederholungen zu vermeiden. Auch auf die Art der Nachbehandlung, die in den einzelnen

---

1) Seit Abschluß dieser Arbeit ist die Gesamtzahl der von Prof. Kocher wegen Carcinom ausgeführten Magenresektionen auf 101 gestiegen.

Krankengeschichtsauszügen nur andeutungsweise gestreift ist, soll erst später näher eingetreten werden. Für die Kasuistik von Fall 1—52 verweisen wir auf die ausführlichen Tabellen der Broquetschen Arbeit und lassen anschließend nur die Krankengeschichten der seit Oktober 1898 operierten Fälle folgen:

Kasuistik.

Fall 53. Friedrich J., 55 Jahre. Monteur in B. Eintritt 10. Okt. 1898.

Anamnese: Früher Typhus; vor $1\frac{1}{2}$ Jahren linksseitige Pneumonie mit Pleuritis. Seither Appetitmangel und Druck in der Magengegend nach dem Essen. Seit 6 Monaten Erbrechen, meistens unmittelbar nach der Nahrungsaufnahme. Erbrochenes oft von schwärzlich-braunem Aussehen, sauer; zeitweise übelriechendes, saures Aufstoßen. In den letzten 14 Tagen kein Erbrechen mehr, auch kein Druck im Epigastrium; Stuhl angehalten. Deutliche Entkräftung; Gewichtsabnahme in den letzten 18 Monaten 18 kg. — Familienanamnese negativ.

Allgemeinstatus: Sehr herabgesetzt. Ernährungszustand; sonst normal.

Spezialstatus: Linke Hälfte des Epigastriums bei tiefer Palpation druckempfindlich; kein fühlbarer Tumor. Bei starker Aufblähung des Magens große Curvatus 4 Finger breit unterhalb des Nabels, kleine handbreit oberhalb desselben; also ziemlich starke Dilatation. Am rechten Umfange des Magens fühlt man eine stärkere Resistenz, ohne daß man sich vom Vorhandensein eines circumscripten Tumors überzeugen kann. Pylorus rückt nicht nach unten!

Chemismus: Probefrühstück nach Boas-Ewald. Ausgehebertes von kaffeesatzähnlichem Aussehen. Filtratmenge 200 ccm. Reaction sauer. Keine freie HCl (Tropäolin). Milchsäurereaction stark positiv; Buttersäure vorhanden. Gesamtacidität (auf freie HCl berechnet) = 0,73 ‰. Guajak-Terpentinprobe positiv. Mikroskopisch reichlich lange Bazillen; keine Sarcine.

Wahrscheinlichkeitsdiagnose: Carcinoma pylori.

Operation, 7. November 1898. Bromaethyl-Äthernarkose. Medianschnitt von 12 cm Länge. Der linke Leberlappen liegt in großer Ausdehnung vor. Beim Vorziehen des Magens fühlt man sofort ein hartes, unregelmäßiges Neoplasma, welches den Pylorus und fast die Hälfte des Magens einnimmt. Im Omentum minus und Ligamentum hepatoduodenale starke Adhäsionen und Verdickungen; sie werden 4 fach unterbunden und durchtrennt, ebenso nach unten das Mesocolon tranversum, in welchem die Verdickungen und Knoten so stark sind, daß für ein 6 cm breites Stück Quercolon die Blutzufuhr nicht mehr erhalten werden kann. Herausschneiden der erkrankten Partie nach Anlegen von 2 Klammern an Magen und Duodenum. Schluß des Magens durch Schedesche und Lembertsche Naht. Da an der hintern Magenwand nicht genügend Raum für Einsetzung des Duodenums vorhanden ist, wird dasselbe in die vordere eingesetzt. Resection des 6 cm langen nicht ernährten Stückes Colon transversum; circuläre Doppelnaht. Fortlaufende Peritoneal-Fasciennaht; Hautnaht, Collodialverband.

Makroskopisch: großer, ulcerierter Tumor an der Hinterwand des Magens; Pylorus frei.

Pathologisch-anatomischer Befund (Prof. Langhans). Solide Krebszellstränge in mäßig entwickeltem Bindegewebsstroma; nur an einzelnen Stellen zylindrische Zellen in Krebszellschläuchen mit Lumina.

Verlauf: Patient erbricht während der ersten 7 Tage noch zeitweise; Magenspülungen, Infusionen und Nährklysmen; vom 18. November an flüssige und Breinahrung. Heilungsverlauf durch Thrombose der Vena saphena sinistra verzögert; gleichwohl kann Patient am 5. Dezember aus dem Spital entlassen werden. Appetit gering. Ernährung mit gemischter Kost ohne Beschwerden; kein Erbrechen mehr. Bauchwunde p. p. geheilt.

Nachuntersuchung vom 28. Mai 1900. Patient fühlt sich vollkommen wohl; hat seit der Operation 16 kg zugenommen. Keine Spur von Recidiv nachweisbar. Leberrand an normaler Stelle. Probefrühstück: Ausgehebertes von normalem Aussehen; Filtrat 15 ccm; Reaction neutral.

Patient starb am 21. Oktober 1901 im Zieglerspital „an Recidiv". (Keine Sektion.)

Fall 54. Jakob M., 58 Jahre. Dienstmann in B. Eintritt 12. Jan. 1899.

Anamnese: Seit 2 Jahren Appetitlosigkeit und saures Aufstoßen; Druck in der Magengegend nach Aufnahme fester Speisen. Seit 9 Monaten nur flüssige und breiförmige Nahrung, weil feste Speisen Schmerzen und Gefühl von Schwere im Magen verursachen; zeitweise Erbrechen. Von Mitte Dezember an regelmäßiges Erbrechen, oft schwärzlicher Massen, 2—3 Stunden nach Nahrungsaufnahme; Menge meist über 1 Liter. Durstgefühl, chronische Obstipation. Schmerzen im Epigastrium und unter dem linken Rippenbogen; rapider Kräfteverfall. — Früher Insolation. Mutter gestorben an Magenleiden mit Kachexie, Schwester gestorben, ebenfalls an Magenleiden.

Allgemeinstatus: Hochgradige Kachexie, Emphysem mit Bronchitis; Hernie.

Spezialstatus: übelriechendes Aufstoßen; Retentionserbrechen. Geringe Auftreibung des Epigastriums. Magen nimmt bei Aufblähung senkrechte Stellung ein; tiefster Punkt 3 Querfinger unterhalb des Nabels; kein Tumor fühlbar. Vor der Blähung fühlte man in der Pylorusgegend einen walnußgroßen, harten Tumor. Bei Einführung des Magenschlauches werden stets große Mengen Inhalt entleert, meist über $1\frac{1}{2}$ Liter.

Chemismus: Probefrühstück wird teilweise wieder erbrochen. Reaction sauer. Keine freie HCl. Gesamtacidität 0,7 %, Milchsäurereaction stark positiv; Buttersäure vorhanden. Mikroskopisch Sarcine und reichlich lange Bazillen.

Klinische Diagnose: Carcinoma pylori.

Operation, 20. Januar 1899: Bromaethyl-Äthernarkose. Medianschnitt 12 cm lang; Magen wölbt sich sogleich vor. Am Pylorus circuläre Härte von unregelmäßiger Oberfläche, etwas auf die kleine Curvatur übergreifend; im kleinen Netz und Ligamentum gastrocolicum mehrere kleine Knötchen. Freilegung der erkrankten Partie oben und unten, Anlegen von 2 Magenzangen; bei der Freilegung des Duodenums muß das Pankreas etwas gelöst werden; Anlegen von 2 Darmzangen, Resection. Schluß des

Magens durch fortlaufende Naht; nach Abnahme der Zange 2. fortlaufende und darüber Serosanaht. Das Duodenum läßt sich nur sehr mühsam unter weiterer Lösung der Pankreas in die hintere Magenwand einsetzen. Naht von Peritoneum und Fascie durch Knopfnähte; keine Hautnaht, Collodial verband.

Verlauf: Der Patient erholt sich trotz Infusionen, Nährklysmen und Excitantien nicht. Bronchitis nimmt zu; am Tage nach der Operation bronchopneumonische Erscheinungen, abends 10 Uhr Exitus unter den Zeichen von Herzschwäche. (Trotz Ernährung per os trat kein Erbrechen mehr auf.)

Sektion: lobuläre Pneumonie, jauchige Bronchitis, Lungenoedem, braune Herzatrophie. Magen stark dilatiert, enthält viele Kirschkerne! (im Januar, trotz vielfachen Magenspülungen). Occlusionsnaht und Ringnaht zwischen Magen und Duodenum gut schließend, Communication für einen Finger durchgängig.

Tumor: mikroskopisch: (Prof. Langhans) Carcinom; teils Skirrhus, teils Carcinoma colloides. Muscularis 5 mm dick.

Fall 55. Katharina L., 52 Jahre. Hausfrau in M. Eintritt 16. Februar 1899.

Anamnese: Beginn des Leidens vor einem Jahr mit Aufstoßen. 3 Monate später Schmerzen in der Magengegend, unabhängig von der Nahrungsaufnahme, nur nach Fleischgenuß zunehmend. Nie Erbrechen. Bedeutende Abmagerung und Entkräftung; Stuhl regelmäßig; Appetit gegenwärtig noch ordentlich.

Allgemeinstatus: Herabgesetzte Ernährung; Hämoglobingehalt 55 %, sonst normal.

Spezialstatus: Ohne Narkose fühlt man $1^1/_2$ Querfinger oberhalb des Nabels eine querverlaufende, wulstige Resistenz, mit der Atmung verschieblich. Bei Aufblähung füllt sich der Magen wesentlich unterhalb des Nabels, kleine Curvatur daumenbreit oberhalb, große 13 cm unterhalb des Nabels. Die strangförmige Resistenz steht jetzt mehr senkrecht, scheint derber, und in Nabelhöhe läßt sich eine höckrige Partie unterscheiden. Also sicher Dilatation und Gastroptose. In Narkose fühlt man rechts vom Nabel einen höckrigen, derb-elastischen, apfelgroßen Tumor, gut begrenzt, 6—7 cm breit, nach allen Seiten gut verschieblich.

Chemismus: Probefrühstück (200 ccm Tee und 1 Semmel). Filtrat 150 ccm; Reaction sauer. Keine freie HCl. (Phloroglucin). Milchsäureprobe positiv; keine Buttersäure. Gesamtacidität 1,2 %. Mikroskopisch spärliche, mittellange Stäbchen.

Klinische Diagnose: Carcinoma pylori.

Operation, 27. Februar 1899: Medianschnitt in Bromaethyl. Äthernarkose. Magen mit Tumor, welcher dem Palpationsbefund entspricht, läßt sich leicht herausheben. Excision ganz nach Kocher, Operationslehre, 3. Auflage, mit Gastroduodenostomie. Einige bis nußgroße Drüsen am Duodenum werden mit entfernt, ebenso Drüsen im Omentum minus, während im Omentum majus nicht alle vergrößerten Drüsen entfernt werden können! Sehr saubere Excision und exacte Naht. Fortlaufende Peritoneal-Fasciennaht, fortlaufende Hautnaht.

Makroskopisch ist der ganze Pylorus auf eine Länge von 7 cm von einem Tumor eingenommen, mit Ausnahme eines 1 cm breiten Streifens normaler Mucosa an der großen Curvatur. Kraterförmiges Ulcus mit 1½ cm hohen, wulstigen Rändern. Pylorus längs der freien Rinne für einen Finger gut durchgängig, daher keine Retention.

Mikroskopisch: (Prof. Langhans) gewöhnlicher Cylinderzellkrebs, bis zum subserösen Fett vorgedrungen.

Verlauf: Patientin erbricht während der ersten 2 Tage mehrmals; Magenspülungen und Infusionen. Temperatur bleibt normal. Am linken Oberschenkel kleine Venenthrombose. Entlassung am 21. März. Patientin völlig beschwerdefrei, sieht besser aus, kann sich gut ernähren. — Im Dezember 1900 schreibt der Ehemann der Patientin, daß ihr Gesundheitszustand ein ausgezeichneter sei; die Kräftigung mache stetige Fortschritte.

Ärztlicher Bericht vom 8. August 1904: Die Patientin ist seit der Operation völlig gesund und vollkommen arbeitsfähig.

Fall 56. Ottilie F. v. A., 52 Jahre. Hausfrau in O. Eintritt 23. Februar 1899.

Anamnese: Mit 31 Jahren saures Aufstoßen und Erbrechen nach jeder Nahrungsaufnahme; mehrwöchentliche Ulcus-Therapie mit Erfolg. Klimax vor 2 Jahren. Vor einem Jahre nach fieberhaften Präliminarien heftiges Erbrechen, von da an häufig nach dem Mittagessen saures Aufstoßen, Magendruck, Erbrechen und im Laufe der Nachmittage krampfartige Schmerzen in der Nabelgegend. Diätfehler verstärken die Beschwerden. Bald nach Beginn der Erkrankung Ikterus, der erst im September zurückging; Mitte Juli konstatiert Patientin rechts vom Nabel einen derben Knoten. Vor 14 Tagen nach Diätfehler wieder mehrmaliges Erbrechen, nachdem seit Juni Schmerzen das einzige Krankheitssymptom gewesen. Erbrochenes kaffeesatzähnlich, mit alten Speiseresten. Stuhl teeartig schwarz, angehalten. In letzter Zeit Kräfteabnahme und Abmagerung. Keine Heredität.

Allgemeinstatus: Panniculus spärlich; sonst normale Verhältnisse, abgesehen von Cystocele.

Spezialstatus: Während des Spitalaufenthaltes kein Erbrechen. Im Abdomen sieht und fühlt man eine deutliche Geschwulst, 2 Finger links von der Nabellinie in 10 cm hoher, unregelmäßiger Linie abschneidend, nach rechts und oben bis auf einen daumenbreiten Strang sich verschmälernd; Form der Pyloruspartie. Geschwulst derb, unregelmäßig höckrig. Fingerdicke Fortsetzung nach dem kleinen Netz. Der geblähte Magen ist stark dilatiert und geht in den Tumor über. Nach Entleerung des Magens verschiebt sich der Tumor nach oben und links. —

Chemismus: Reaction sauer: keine freie HCl. Gesamtacidität. 2‰ Milchsäure und Buttersäure vorhanden. Mikroskopisch reichlich lange Bazillen und rote Blutkörperchen.

Klinische Diagnose: Carcinoma pylori.

Operation, 9. März 1899: Bromaethyl-Äthernarkose. Medianschnitt. Tumor dem Palpationsbefund entsprechend, am Duodenum scharf abschneidend. Starke Verwachsungen mit dem Mesocolon transversum, weshalb ein 6 cm langes Stück Colon mitreseziert werden muß. Im kleinen Netz bleiben

einige kleine Drüsen zurück. Typische Resection mit Gastroduodenostomie nach Kocher, mit dem Unterschied, daß das Duodenum, unter starker Spannung, in die vordere Magenwand eingesetzt werden muß, weil die hintere Wand, soweit noch herabziehbar, infolge der ausgedehnten Resection ganz schmal geworden ist. Schluß der Bauchdecken in üblicher Weise.

Makroskopisch handelt es sich um einen nach Duodenal- und Magenseite mit scharfen, wallartigen Rändern begrenzten Tumor, unregelmäßig höckrig, schmierig belegt. Maße 10/13 cm, Wanddicke 2—3 cm. Pylorus stark stenosiert.

Mikroskopisch: (Prof. Langhans) Carcinom von alveolärem Bau, Zellen mittelgroß-polyedrisch. Die Krebszellmassen bilden den Hauptbestandteil des Tumors.

Verlauf: Am 2. Tag Aufstoßen und einmaliges Erbrechen. Magenspülung fördert zersetztes Blut zu Tage. Vom 13. März an Ernährung per os. 4. April Entlassung nach normalem Heilungsverlauf. Leichte Nahrung wird ohne Beschwerden ertragen. Stuhl regelmäßig.

Nachuntersuchung vom 1. Juni 1899: Patientin fühlt sich durchaus wohl, hat großen Appetit; Schmerzen, Aufstoßen und Erbrechen ausgeblieben. Operationsstelle weich; am linken Rectusrand, 3 Querfinger vom Rippenrand eine Resistenz, wie eine über bohnengroße Drüse sich anfühlend.

Probefrühstück: Nach $^3/_4$ Stunden 300 ccm Inhalt; keine freie HCl. Milchsäurereaction schwach positiv, keine Buttersäure. Gesamtacidität 0,51 ‰. Keine langen Bazillen.

Patientin starb am 20. September 1901 an Krebs-Kachexie. Local war ante exitum wieder eine Resistenz zu fühlen; Patientin erbrach Wochen lang vor dem Tode alle zugeführte Nahrung, so daß die Kachexie durch die Unterernährung noch beschleunigt wurde.

Fall 57. Elisabeth K., 40 Jahre. Hausfrau in A. Eintritt 3. März 1899.

Anamnese: Im Winter 1897/1898 zeitweise nach Genuß von Fleischspeisen saures Aufstoßen und Pyrosis; bald Gefühl von Druck in der Magengegend und Auftreibung des Abdomens. Seit April 1898 Erbrechen $1-1^1/_2$ Stunden nach Nahrungsaufnahme; vom Juni an krampfartige Schmerzen in der Nabelgegend und links im Epigastrium während der Verdauungsperiode. Rasche Entkräftung und Gewichtsabnahme. Seit Herbst nahmen alle Beschwerden zu; übelriechendes Aufstoßen; Stuhlverhaltung. Im Laufe des Winters bemerkte Patientin einen kleinen Tumor unterhalb des Nabels. Seit April Ausbleiben der Menstruation. Mit 18 Jahren Ikterus.

Allgemeinstatus: Sehr reduzierte Ernährung; Hämoglobin 40%. Im Urin reichliches Indikan.

Spezialstatus: Bei nicht geblähtem Magen fühlt man eine höckerige, derbe Geschwulst links vom Nabel, mit schmaler Seite nach rechts unten, breiter nach links oben. Tumor nach links und rechts gut verschieblich. Beim Blähen des Magens reicht der Tumor nach rechts, abwärts und steht schließlich daumenbreit vom rechten Rippenrand, schmale Seite nach rechts oben, in charakteristischer Lage. Große Curvatur 3 Querfinger oberhalb der Symphyse, kleine 2 Querfinger oberhalb des Nabels.

Chemismus: Probefrühstück: Ausgehebertes 350 ccm, Reaction saner (Filtratmenge nicht angegeben). Keine freie HCl. Gesamtacidität = 0,9 Proz. Reaktionen auf Milchsäure, Buttersäure und Blutfarbstoff positiv. Mikroskop.: lange Bazillen, reichlich; Sarcine; Fleischfasern.

Klinische Diagnose: Carcinoma pylori mit Stenose.

Operation 10. März 1899: Bromathyläthernarkose; Medianschnitt; Tumor apfelgroß, am Duodenum scharf abschneidend. Drüsen im großen und kleinen Netz. Excision ganz nach Kocher, mit Gastroduodenostomie. Schluß der Laparotomiewunde. Collodialverband. Dauer der Operation: 1 3/4 Stunden.

Mikroskopisch: Stark ulcerierter, ringförmiger Tumor, den Pylorus auf Kleinfingerdicke stenosierend. Maße: an der kleinen Curvatur 6 cm, an der großen 9 cm; Duodenallumen 5 cm, Magenlumen 10 cm. Tumor nach beiden Seiten scharf abgegrenzt. Auf beiden Seiten wie gewöhnlich 2 cm gesunde Mucosa mit reseziert.

Mikroskopisch: (Prof. Langhans). Cylinderzellkrebs mit Schläuchen und Zellsträngen, die Muscularis durchsetzend.

Verlauf: Am 2. Tage Anfstoßen und 1 maliges Erbrechen. Magenspülung. Später während einiger Tage Diarrhoe. Wundverlauf normal. 4. April. Patientin wird geheilt entlassen.

Nachuntersuchung vom 8. August 1904. Patientin sieht sehr gut aus, wiegt wieder 61 kg. Der Magen funktioniert tadellos; Patientin verträgt gewöhnliche bäurische Kost ohne die geringsten Beschwerden und verrichtet täglich ihre schwere häusliche und Landarbeit. Menstruation seit der Operation wieder regelmäßig.

Allgemeinstatus normal. In der Mittellinie links am Nabel vorbei eine 12 cm lange, lineare Narbe; keine herniöse Vorbuchtung. Leberrand an normaler Stelle. Keine Spur von Recidiv nachweisbar. Der Magen bläht sich bis fingerbreit oberhalb des Nabels (große Curvatur).

Probefrühstück: Filtrat 25 ccm. Reaction neutral. Congoreaction negativ. Keine freie HCl. Gesamtacidität = 0,017 Proz., HCldefizit = 0,522 Proz. Milchsäurereaction negativ. Keine Buttersäure. Keine Sarcine und keine langen Bacillen.

Fall 58. Elise W., 48 Jahre, Hausfrau in G. Eintritt 4. Mai 1899.

Anamnese: Seit 8 Jahren zeitweise Schmerzen in der rechten Bauchhälfte, vom Monat August an beinahe tägliches Erbrechen, unabhängig von der Nahrungsaufnahme, Menge meistens über 1 Liter, sauer, oft schwarzbraun. Saures Aufstoßen, Stuhlverhaltung. Große Erleichterung nach dem Erbrechen. Oft kolikartige Schmerzen in der Magengegend vor dem Erbrechen. Bei flüssiger Diät Beschwerden geringer. Bedeutende Abmagerung; seit August Arbeitsunfähigkeit. Zeitweise ausstrahlende Schmerzen nach rechter Thoraxhälfte, Schulter und beiden rechten Extremitäten.

Allgemeinstatus: elender Ernährungszustand, 40 Proz Hämoglobin. Leberrand 2 Querfinger unterhalb des Rippenbogens.

Spezialstatus: Starke Peristaltik des Magens bei geringster Palpation. Vor der Blähung fühlt man rechts vom Nabel eine höckerige, nicht druckempfindliche Geschwulst. Magen enthält nach mehrfachen Spülungen noch 800 ccm Inhalt, nach dessen Entleerung der Tumor links vom Nabel steht und viel beweglicher geworden ist. Der gefüllte Magen ging bis zur

Symphyse. Der Tumor hat die Form des Pyloruscarcinoms, 6 cm breit, links 5, rechts 3 cm hoch. Bei der Blähung des Magens tritt der Tumor zuerst nach unten und dann nach rechts. Der Magen bläht sich links vom Rippenrand bis zum Poupartschen Band, in der Mittellinie bis zur Symphyse. Der Tumor steht wieder rechts vom Nabel.

Chemismus: Probefrühstück: Ausgehebertes nach einer Stunde 500 ccm. Keine freie HCl. Gesamtacidität 0,949 Proz. Milchsäurereaction schwach positiv. Buttersäure vorhanden. Kein Blutfarbstoff. Mikroskop.: reichlich Sarcine, Hefe; spärliche lange Bazillen.

Klinische Diagnose: Carcinoma pylori.

Operation: 19. Mai 1899. Bromaethyläthernarkose. Schnitt in der Mittellinie bis 2 cm unterhalb des Nabels. Magen mit Tumor gut vorziehbar; letzterer nimmt den Pylorus ein und ist nach allen Seiten ziemlich stark verwachsen. Ausschälung mehrerer Knoten aus Lig. hepatoduodenale und Omentum minus; Entfernung zahlreicher, bis bohnengroßer Drüsen an der Unter- und Hinterseite von Duodenum und Magen. Typische Resection mit Gastroduodenostomie nach Kocher, nur gleiten an Magen und Duodenum die Zangen ab, so daß der Magen unter Tamponade des Lumens occludiert und das Duodenum ohne Abschluß in die hintere Magenwand eingesetzt werden muß. Schluß der Bauchwunde, Collodialverband.

Makroskopisch: Pylorus auf Bleistiftdicke stenosiert; das aufgeschnittene Präparat bietet das Bild einer Ulcusnarbe; keine Knoten! Serosa glatt. Submucosa und Muscularis stark verdickt.

Mikroskopisch (Prof. Langhans): Carcinoma ventriculi (Cylinderzellkrebs) auf Ulcus. Grund des Ulcus von der verdickten Serosa gebildet, mit Infiltrationszone, in welcher drüsenähnliche Bildungen sich finden, ebenso in der Submucosa außerhalb des Geschwürsrandes. In den Lymphdrüsen Cylinderzellkrebsmetastasen.

Verlauf: In den ersten Tagen Diarrhoen. Kein Erbrechen, deshalb auch keine Magenspülungen. Anfangs Infusionen. Patient steht am 31. Mai auf und wird am 13. Juni nach Hause entlassen. Aussehen noch anämisch. Magenfunktionen normal; breiige Kost und weiches Fleisch werden gut ertragen. Kein Brechreiz, kein Erbrechen. Patientin starb am 27. Juli 1899 an Recidiv.

Fall 60. Emma B., 48 Jahre, Hausfrau in O. Eintritt am 1. Juni 1899.

Anamnese: Vor 2 Jahren traten drückende Magenschmerzen nach consistenterer Nahrung auf, oft stundenlang andauernd. Auf flüssige und breiförmige Diät Besserung, dabei aber stetige Abmagerung. Nach einer Kur wieder geringe Gewichtszunahme. Jeder Genuß fester Speisen ruft jedoch Magenschmerzen hervor. Seit Dezember saures Aufstoßen. Stuhl normal. In den letzten Monaten wieder Gewichtsabnahme; Cessatio mensium seit März. Nie Erbrechen. Früher Pneumonie und Magenkatarrhe. Vater gestorben an Tumor abdominis. Patientin kommt als Cholelithiasis.

Allgemeinstatus: Ikterus. Hämoglobingehalt 35 Proz., reduzierte Ernährung. Syst. Geräusch an der Herzspitze.

Spezialstatus: Links oberhalb des Nabels derb-höckriger Tumor, 7 cm breit, 5—6 cm hoch, nach allen Seiten ausgiebig verschieblich. Rechter Leberand bis daumenbreit oberhalb der horizontalen Nabellinie reichend. Der Magen bläht sich zu $^2/_3$ unterhalb des Nabels, also Ptosis, und geht

bis nahe an die Symphyse heran. Dabei rückt der Tumor deutlich nach unten und dann nach rechts herüber und sitzt unverkennbar dem aufsteigenden Schenkel des Magens in seinem rechten, oberen Umfang auf. Zuletzt steht der Tumor am Rectusrande, 1 Querfinger vom rechten Rippenbogen entfernt.

Chemismus: Probefrühstück. Keine freie HCl. Gesamtacidität 0,51 Proz. Milchsäurereaction schwach positiv. Keine Buttersäure, mikroskopisch: spärlich kurze Stäbchen.

Klinische Diagnose: Carcinoma pylori.

Operation 13. Juni 1899. Bromathyläthernarkose. Medianschnitt. Tumor leicht unter der Leber vorziehbar; Duodenum ziemlich stark fixiert. Adhäsionsstrang vom kleinen Netz nach der Leber, wird durchtrennt. Circuläre Lösung des Duodenums schwierig. Im großen Netz eine Kette bis bohnengroßer Drüsen, welche entfernt werden. Resection und Gastroduodenostomie typisch nach Kocher, nur wird keine Zange an das schwer vorziehbare Duodenum gelegt, sondern Wand nur mit Schiebern gehalten. Ringnaht deshalb schwierig. Drainage nach der Gastroduodenostomiestelle. Knopfnähte durch Peritoneum und Fascie; Hautnaht.

Makroskopisch: Circulärer, knolliger Tumor pylori, am Duodenum scharf abschneidend.

Mikroskopisch (Prof. Langhans): Cylinderzellenkrebs; Muscularis mucosae durchbrochen, Submucosa und Muscularis auf dem Grund des Ulcus krebsig infiltriert.

Verlauf: Nach 2 Tagen Entfernung des Drains. Magenspülung wegen Auftreibung der Magengegend. Geringe Bronchitis links. Sonst normaler Heilungsverlauf. Entlassung den 28. Juni. Keine Beschwerden mehr, gemischte Kost wird gut vertragen. Stuhl regelmäßig.

Nachuntersuchung vom 12. August 1904. Patientin ist vollkommen geheilt; nicht die geringsten Magenstörungen mehr. Aussehen sehr gut; Gewichtszunahme 5 kg. Hämoglobingehalt 75 Proz. Menses seit September 1899 wieder regelmäßig, bis zur Klimax vor 2 Jahren. Patientin kann ihre Haushaltungsgeschäfte ohne Beschwerden wieder versehen. Allgemeinstatus normal. In der Medianlinie 9 cm lange, nirgends adhärente Narbe. Keine Hernie. Leberrand an normaler Stelle; Oberfläche glatt. Keine Spur von Recidiv; Abdomen weich. Der Magen bläht sich bis daumenbreit oberhalb des Nabels; Patientin hat dabei keine Schmerzen.

Probefrühstück: Filtrat 50 ccm. Reaction saner; Congoreaction negativ. Keine freie HCl. Gesamtacidität 0,1825 Proz., HCl. Defizit 0,25 Proz. Keine organischen Säuren. Keine langen Bazillen.

Fall 59. Herr Albert K., 55 jähr. von M. Pr. Kl. Eintritt 13. Mai 1899.

Anamnese: Vor 6 Jahren traten zuerst Magenbeschwerden auf; Druckgefühl sofort oder erst einige Zeit nach dem Essen. Blähungen. Bis vor einem Jahre 2—3 Stunden nach dem Essen Hervorwürgen klarer Flüssigkeit. Nie Übelkeit oder Erbrechen. Gewichtsabnahme 12 kg, anläßlich einer Kur später 4 kg Gewichtszunahme! Seit September auffällige Abmagerung, Appetitsverminderung und Kräfteverfall. Von Jugend auf Magenbeschwerden. Wird vom Arzt als carcinomverdächtig eingewiesen.

Allgemeinstatus: Abmagerung; Anämie, 57 Proz. Hämoglobin. Sonst normal.

Spezialstatus: Im Epigastrium, etwas über der Mitte zwischen Nabel und Processus xiphoides eine quergestellte Resistenz, inspiratorisch abwärts gehend, gut abgrenzbar, Consistenz derb-elastisch. Magen bläht sich bis zum Nabel; dabei rückt die Resistenz in die rechte Parasternallinie, bis 2 Querfinger an den Rippenrand.

Chemismus: Freie HCl vorhanden, in normaler Menge! Keine Abnormitäten des Chemismus (keine org. Säuren). — Geringgradige Motilitätsstörung.

Klinische Diagnose: Wahrscheinlich Pyloruscarcinom. Die resistente Partie gehört sicher dem Pylorus an.

Operation 25. Mai 1899. Bromathyläthernarkose, Medianschnitt. Der Tumor nimmt wesentlich die kleine Curvatur in Beschlag und erstreckt sich gegen den Pylorus zu. Leber geschrumpft, wie cirrhotisch. Entfernung einiger Drüsen an der großen Curvatur. Resection typisch nach Kocher, mit Gastroduodenostomie. Fortlaufende Peritonealfasciennaht, Hautnaht; Collodialstreifen.

Makroskopisch: handtellergroßes Ulcus mit derben Rändern an einer Stelle knollig, die kleine Curvatur einnehmend, vorne und hinten bis auf 2 cm der großen Curvatur sich nähernd, bis zum Pylorus reichend, noch ohne Stenosierung. Ausgedehnte Resection!

Mikroskopisch: Cylinderzellkrebs mit Übergang in Colloidkrebs. Drüsenmetastasen reiner Cylinderzellkrebs.

Verlauf: tadellos, 5. Tag Entfernung des Fadens; am 12. Tag steht Patient auf, nährt sich ohne Beschwerden mit leichter gemischter Kost. 18. Juni Entlassung. Vorstellung vom 18. Juli: Patient hat 14 Pfund zugenommen, hat wieder sehr guten Appetit, fühlt sich kräftig und sieht recht gut aus. Keine Spur von Recidiv.

2. November 1900. Patient sieht wie die Gesundheit selber aus, ist vollkommen wohl, kann alles essen. Bei Witterungswechsel hier und da noch Stechen im Epigastrium. Objektiv alles in Ordnung. Hämoglobingehalt und Gewicht waren von 57 Proz. resp. 64 kg auf 95 Proz. und 76 kg gestiegen. Jetzt Hb 80 Proz. Gewicht $73\frac{1}{2}$.

8. April 1901. Recidiv in der Magengegend, bald darauf Exitus.

Fall 61. Catharine F., 57 Jahre, in O. Pr. Kl. Eintritt 11. Juni 1899.

Anamnese: Seit 4 Monaten Druckgefühl in der Magengegend nach dem Essen, oft zu Schmerzen sich steigernd. Namentlich Gemüse und Teigwaren verursachen Beschwerden. Saures Aufstoßen und Erbrechen in kleinen Quantitäten bald nach dem Essen. Nie Blutbeimischung, Magengegend oft aufgetrieben. Gewichtsabnahme in 14 Wochen 15 kg. Entkräftung, Appetitmangel. Entwicklung der Symptome angeblich nach Influenza. Früher Ikterus und Typhus mit Nephritis.

Allgemeinstatus: Herabgesetzte Ernährung; Hämoglobin 52 Proz. Herzarrhythmie, Ödeme der Unterextremitäten. Bronchitis.

Spezialstatus: Oberhalb des Nabels quere Resistenz, hart, unregelmäßig, 5 cm hoch, 7 cm breit, mit deutlicher strangförmiger Fortsetzung nach rechts. Gute Abgrenzung; Verschiebbarkeit nach oben und nach beiden Seiten. Magen bläht sich bis 3 Querfinger oberhalb der Symphyse, kleine Curvatur in Nabelhöhle. Tumor rückt nach rechts bis 2 Querfinger

neben die Mittellinie; durch Contraction des Magens wird er bis über die verlängerte Mamillarlinie hinausgeschoben.

Chemismus: (200 ccm Tee und 1 Brödchen), ausgehebert 70 ccm. Keine freie HCl. Milchsäurereaction schwach positiv. Lange Bazillen.

Klinische Diagnose: Carcinoma pylori.

Operation 21. Juni 1899. Medianschnitt in Bromäthyläthernarkose. Tumor hinten gegen das Pankreas verwachsen. Freimachen des Tumors und Resection. Wegen der starken Verwachsungen zwischen Duodenum und Pankreas wird von der gewöhnlichen Kocherschen Methode abgesehen und die Billrothsche Modifikation gemacht, d. h. Magen und Duodenum durch 3fache Naht verschlossen und die Gastrojejunostomie an der hinteren Magenwand, aber vor dem Colon transversum ausgeführt. Schluß der Bauchdecken, Collodialverband.

Makroskopisch. Der Tumor nimmt den Pylorus ein; fast circuläres, 6 cm breites, jauchendes Ulcus, 1½ cm tief. Tumor unregelmäßig höckrig, mißt an der großen Curvatur 6, an der kleinen 5 cm, schneidet gegen den Pylorus scharf ab. Durchschnitt hat die Charaktere des Carcinoms.

Ärztlicher Bericht über den weiteren Verlauf.

29. Juni 1899. Patientin wird geheilt aus dem Spital nach Hause entlassen.

Sie war nach der Operation in jeder Hinsicht wieder sehr gut hergestellt, und anläßlich einer Konsultation konnte ein Spezialarzt für Magenkrankheiten keine Spur von Recidiv nachweisen. Im Dezember 1899 begann sich der Zustand wieder zu verschlimmern, und Patientin kam innerhalb kurzer Zeit sehr rasch herunter. Übelriechendes Aufstoßen. Magendruck. 10. Januar 1900. Oberhalb des Nabels im Epigastrium ca. 6 Tumorknoten von Nuß- bis Eigröße, die Charaktere des Carcinoms darbietend. Magengegend gedämpft. Diagnose: inoperables Recidiv.

Patientin starb 4 Monate später, im Mai 1900.

Fall 62. Joseph K., 53 Jahre. Landwirt in W. Eintritt 28. Juni 1899.

Anamnese: Früher Gelenkrheumatismus. Seit letzten Herbst öfters morgens nüchtern Erbrechen kleiner Mengen bitterer, klarer Flüssigkeit und zunehmende Constipation. Im Februar trat nach dem Essen Druckgefühl im Magen auf, nach 1 – 2 Stunden wieder abnehmend. Nie eigentliche Magenschmerzen. Daneben erbrach Patient ca. 12 mal morgens nüchtern kaffeesatzähnliche Massen und leidet in letzter Zeit an saurem Aufstoßen. In den letzten 6 Monaten bedeutende Gewichtsabnahme und Entkräftung. Ein Bruder gestorben an Magenkrebs.

Allgemeinstatus: Schlechter Ernährungszustand; doppelseitige Hernia inguinalis. —

Spezialstatus: Um den Nabel herum eine 1½ Hand große Anschwellung, links weich, rechts oben resistent. Resistenz querstehend, etwas links vom Nabel beginnend, oberflächlich daumdick, 7 cm breit, gut begrenzt, respiratorisch gut beweglich. Bei geblähtem Magen große Curvatur 3 Querfinger oberhalb der Symphyse, kleine direkt über dem Nabel. Die Geschwulst rückt dabei zuerst nach rechts und aufwärts, dann unter die horizontale Nabellinie und noch mehr nach rechts. Bei entleertem Magen läßt sich die Geschwulst mit Mühe etwas nach links über die Mittellinie hinüberrücken.

Chemismus: Filtrat 20 ccm. Keine freie HCl. Milchsäurereaktion deutlich. Buttersäure vorhanden. Mikroskopisch: Sarcine, lange Bazillen, Fleischfasern.

Klinische Diagnose: Carcinoma pylori von beschränkter Ausdehnung, mit zl. bedeutender Gastrektasie und Gastroptosis. —

Operation 4. Juli 1899. Bromaethyl-Äthernarkose; Medianschnitt. Tumor leicht heraushebbar; sitzt am Pylorus, kleinapfelgroß, gegen Duodenum scharf abschneidend. An der kleinen Curvatur gleich großer, scheinbar unabhängiger Knoten. Entfernung eines Drüsenpakets im kleinen Netz. Magen an der kleinen Curvatur stark fixiert, weshalb Lösung dort schwierig. Resection typisch nach Kocher, mit Gastroduodenostomie, wobei Einsetzung des Duodenums anfänglich etwas schwierig, weil die brüchige Darmwand hinter der Zange riß. Bauchdeckennaht, Hautnaht, Collodialstreifen.

Patholog.-anatomischer Befund: fehlt.

Verlauf: ohne Besonderheiten. Heilung per primam intent. Entlassung den 14. Juli 1899.

Am 31. Januar 1901 tritt Patient neuerdings in unsere Klinik ein. Bis im Herbst 1900 fühlte er sich vollkommen wohl, konnte alles ohne Beschwerden genießen; dann bemerkte er das Auftreten eines Tumors rechts im Abdomen. Schmerzen hatte er anfänglich keine; erst seit Neujahr sind solche aufgetreten, sobald Patient marschiert. Die Magenfunktionen sind jedoch in keiner Weise gestört. Die Untersuchung ergibt ausgedehnte Lebermetastasen; Leber außerordentlich vergrößert, mit derben, grobhöckerigen Knoten besetzt, die nicht druckempfindlich sind. Magenuntersuchung: leichte Retention; keine freie HCl. Gesamtacidität 0,2‰. HCl. Defizit 1,97‰. Mikroskopisch nichts Abnormes. — Theraphie: solut. Fowleri und Thyraden. Patient starb am 20. März 1901 an seinem Recidiv.

Fall 63. Herr R., 52 Jahre. Reisender in Z. Pr. Kl. Eintritt 12. Juli 1899.

Anamnese: Im September 1898 konsultierte Patient einen Arzt wegen krampfartigen Magenschmerzen, die namentlich bei nüchternem Magen, nachts, auftraten; dazu quälendes saures Aufstoßen. Auf adstringierendes Mittel Besserung. Bis Mai 1899 nur zeitweiser Magendruck und Brennen im Oesophagus, nur im Liegen. Im Juni nach Vegetarianerkur plötzlich nächtliches Erbrechen nach vorausgehender Übelkeit; seit 3 Wochen täglich Ausheberung durch einen Magenspezialisten, worauf Besserung. Es wurden stets cacaobraune Massen mit alten Speiseresten ausgehebert. In letzter Zeit stetige Abmagerung. Bruder gestorben an Carcinoma pylori.

Allgemeinstatus: Herz, Lungen, Urin normal. Anämie. Foetor ex ore.

Spezialstatus: Bei tiefen Inspirationen fühlt man die Pylorusgegend als resistenten Teil, ohne daß man einen Tumor durchfühlen kann. Der aufgeblähte Magen tritt nicht ganz bis in die horizontale Nabellinie. Der Magen enthält morgnes nüchtern noch viele Speisereste.

Chemismus: Ausgehebert etwas über 200 ccm nach gewöhnlichem Probefrühstück. Keine freie HCl.; dagegen Milchsäure vorhanden. Mikroskopisch: Fleischfasern, Sarcinen, Hefen, massenhaft lange Bazillen.

Diagnose: Pylorusstenose, wahrscheinlich carcinomatöser Natur.

Bei den vorbereitenden Magenspülungen entleert sich eines Tages coaguliertes Blut.

Operation 20. Juli 1899. Bromaethyl-Äthernarkose; schlecht, da Patient Äthylist. Medianschnitt. Magen schwer hervorziehbar; von der Pylorusgegend entlang der kleinen Curvatur ausgedehnte, der Consistenz nach krebsige Infiltration. Trotzdem Exstirpationsversuch Lösung des Tumors unter Mitnahme von Drüsen an der kleinen Curvatur; dadurch wird das Organ etwas mobiler. Starke Blutung, Ligatur. Durchtrennung von Magen und Pars pylorica zwischen zwei Zangen. Duodenum wegen Verwachsungen mit dem Pankreas nicht vorziehbar, deshalb Occlusion von Magen und Duodenum durch 3fache Naht mit anschließender Gastrojejunostomia anterior. Ganze Operation äußerst mühsam, weil wegen der Immobilität der Organe ganz in der Bauchhöhle gearbeitet werden muß.

Makroskopisch: Fünffrankstück großes Ulcus mit wulstigen Rändern, am Pylorus; von diesem aus krebsige Infiltration entlang der kleinen Curvatur.

Mikroskopisch (Prof. Langhans): Carcinoma colloides, bis zur Muscularis vorgedrungen.

Verlauf: Patient erlag am 5. Aug. im Spital einer hypostatischen Pneumonie.

Fall 64. Frl. Louise F., 54 Jahre in Z. Pr. Kl. Eintritt 19. Juli 1899.

Anamnese: Vor einem Jahre plötzlich heftiges Erbrechen gleich nach dem Essen; unter interner Therapie gegen Magenkatarrh blieb Erbrechen bestehen; dazu Druck und Gefühl von Völle in der Magengegend, sowie Auftreibung nach dem Essen. Nie Schmerzen oder Hämotemesis. Zunehmende Appetitlosigkeit. Kräfteverfall, Abmagerung, Gewichtsverlust in 3 Monaten 8 kg. Anfangs Juli konstatiert der Arzt Tumor in der Magengegend.

Allgemeinstatus: herabgesetzte Ernährung, Anämie; Colloidstruma.

Spezialstatus: Links vom Nabel unregelmäßige Vorwölbung, derbelastisch, ca. 8 cm breit, links breiter und rechts schmaler werdend, wie ein Pylorus. Verschiebbarkeit nach links, rechts und oben. Neben dem Tumor exquisites Plätschern. Leberrand in der horizontalen Nabellinie. Der geblähte Magen geht 4 Querfinger unter den Nabel; Tumor geht dabei nach rechts, unbedeutend nach oben; er bildet in der Mittellinie die obere Magengrenze im Anschluß an die kleine Curvatur, 2 Querfinger oberhalb des Nabels.

Chemismus: (Probefrühstück von 200 ccm.) Filtratmenge 60 ccm. Keine freie HCl. Uffelmannsche Probe auf Milchsäure negativ. Mikroskopisch lange Bazillen.

Diagnose: Carcinoma polyri, von bedeutender Größe aber gut beweglich.

Operation 24. Juli 1899. Bromaethyl-Äthernarkose; Medianschnitt. Freilegung der erkrankten Partie unter Entfernung großer Drüsenpakete aus Omentum minus und Mesocolon; ein 6 cm langes Stück Colon transversum muß, weil die Ernährung nicht erhalten werden kann, mitresecciert werden. Resection typisch nach Kocher, mit Gastroduodenostomie.

(Dauer der sehr schwierigen Operation 3 Stunden.) Bauchdeckenschluß; Collodialverband.

Präparat: makroskopisch: Gegen das Duodenum scharf abschneidender Tumor, derb infiltrierend, an der großen Curvatur 8 cm breit. Pyloruswand auf $1^1/_2$ cm verdickt. Ausgedehnte Ulceration.

Mikroskopischer Befund fehlt.

Verlauf: tadellos; Patientin bekommt vom 2. Tag an flüssige, vom 6. Tage an feste Nahrung, die sie ohne die geringsten Beschwerden verträgt. Entlassung am 6. August; die Magenbeschwerden sind gänzlich verschwunden, Patientin sieht gut aus. — Mitte März 1901 stellt sich Patientin in bestem Wohlbefinden wieder vor; sieht sehr gut aus, kann alle Speisen vertragen und hat ihre frühere Arbeit ohne Nachteil wieder aufgenommen.

Die Patientin starb am 4. April 1902 „nach langem, schwerem Leiden".

Nach ärztlichem Bericht traten im November 1901 Zeichen eines localen Recidivs auf, die sich in heftigen Magenschmerzen, nach Brust und Rücken ausstrahlend, sowie in häufigem Erbrechen äußerten. Metastasen in Peritoneum, Wirbelsäule, Pleuren und Cervicaldrüsen. Exitus an Lungenmetastasen. —

Fall 65. Jakob St., 58 Jahre. Landwirt in G. Eintritt 26. Oktober 1899.

Anamnese: Im Alter von 23 Jahren schmerzhafte Magenaffection. Seit 6 Wochen Auftreibung des Abdomens und Erbrechen, meist nach der Nahrungsaufnahme; zeitweise geringe Schmerzen. Nachts lag Patient mit erhöhtem Oberkörper, weil die Speisen sonst regurgitierten. Erbrochenes sah oft nach Kaffeesatz aus, Stuhlgang manchmal schwarz. Stetige Zunahme der Erscheinungen; wenn Patient nicht brechen konnte, leitete er durch Einführung des Fingers den Brechakt ein, da er sonst höchst quälendes Druckgefühl in der Magengegend verspürte. Obstipation. Rasche Abmagerung. Mutter gestorben an Kachexie, ohne Husten.

Allgemeinstatus: herabgesetzte Ernährung; Emphysem.

Spezialstatus: Querliegender Tumor in der Nabelgegend, von Nierenform, mit der Convexität nach unten. Tumor allseitig gut verschiebbar. Bei Beginn der Magenblähung rückt der Tumor deutlich nach unten und rechts, und zwar geht er schließlich mit seinem linken Rande bis 3 Querfinger nach rechts vom Nabel. Der geblähte Magen geht mit der kleinen Curvatur bis zum Nabel, mit der großen 4 Querfinger unter denselben.

Chemismus: Der Magen enthält 1 Stunde nach dem Morgenessen 910 ccm, 1 Stunde nach dem Probefrühstück 150 ccm. Reaction sauer; keine freie HCl. Milchsäurereaction positiv. Mikroskopisch lange Bazillen.

Diagnose: Carcinoma pylori.

Operation 3. November 1899. Schnitt in Medianlinie; harter Tumor am Pylorus; Drüsen im Mesenterium. Starke Adhäsionen gegen das Pankreas. Typische Resection mit Gastroduodenostomie nach Kocher, unter Mitentfernung der Drüsen im großen Netz. Da die Darmwand an der Hinterfläche reißt, muß die Serosanaht mehrfach durch Knopfnähte verstärkt werden. Peritonealfasciennaht; Hautnaht; Collodialverband.

Makroskopisch: konischer, 11 cm langer, in der Mitte 7 cm breiter, nach beiden Seiten offener Körper. Weite des großen Trichters 8½ cm, Tiefe 7½ cm, Wand auf der Schnittfläche 3 cm dick. An der engen Stelle Ulceration.

Mikroskopisch (Prof. Langhans): Colloidkrebs mit zahlreichen Siegelringzellen, teils in der Submucosa, teils in der Muscularis bis zur Serosa hin gelegen.

Verlauf: Anfänglich normal; am 4. Tag treten Diarrhöen auf, die trotz Bismuth-Opiumtherapie bis zum 19. November anhalten. Der Grund der Störung wird nach Analogie eines zur Section gekommenen Falles in Schleimhautnekrose infolge Zirkulationsstörung vermutet. 2. Dezember wird Patient geheilt entlassen.

Patient starb am 29. Mai 1900, nach ärztlichem Bericht an Lokalrecidiv mit Störung der Magenfunktionen (Erbrechen) unter hochgradiger Kachexie.

Fall 66. Herr Gottlieb W., 53 Jahre in L. Pr. Kl. Eintritt 24. November 1899

Anamnese: Vor einem Jahre Auftreten von Magenblähungen nach der Nahrungsaufnahme; Appetitlosigkeit. Auf interne Medikaton vorübergehende Besserung. 3 Monate später Verschlimmerung; zunehmnde Schmerzen, anhaltend, am intensivsten nach der Nahrungsaufnahme. Aufstoßen und Pyrosis. Schmerzen in der Magengegend, und nach dem Rücken ausstrahlend. Nie Erbrechen. Hartnäckige Stuhlverstopfung; in 4 Monaten 20 Pfund Gewichtsverlust und Kräfteverfall. Vater gestorben an Carcinoma ventriculi.

Allgemeinstatus: Patient sehr mager und blaß. Herz und Lungen normal.

Spezialstatus: Ohne Narkose fühlt man im Abdomen nichts von Resistenz oder Tumor; die große Curvatur geht bei geblähtem Magen bis daumenbreit oberhalb des Nabels; im übrigen geht der Magen seitlich beiderseits über die Mamillarlinie hinaus. In Narkose fühlt man sofort einen Tumor am Pylorus.

Chemismus: (Probefrühstück 200 ccm) Filtrat 130 ccm. Reaction auf freie Säure leicht positiv m. Congo; dagegen Methylviolett, Phlorogluein und Tropäolinprobe negativ! Milchsäurereaction positiv. Mikroskopisch Sarcinen und Stäbchenbazillen.

Diagnose: Carcinoma pylori.

Operation 8. Dezember 1899: Medianschnitt; knolliger Tumor, am Pylorus scharf abschneidend, 8—10 cm auf den Magen übergreifend. Pylorus stark nach oben fixiert durch Adhäsionen gegen den Leberhilus. An der Unterfläche das Pankreas zl. stark adhärent. Entfernung einiger Drüsen aus dem großen Netz; Freilegung der erkrankten Partie und typische Resection nach Kocher, mit Gastroduodenostomie. Versenkung; Peritonealfasciennaht; Hautnaht; Verband.

Makroskopisch: handelt es sich um einen derben, knotigen Tumor, scharf gegen das Duodenum abgesetzt, 7—8 cm auf die kleine Curvatur namentlich übergreifend. Schnittfläche 1½ cm dick. Gegen den Magen zu ein einfrankstückgroßes, diphtherisch belegtes Ulcus.

Mikroskopisch (Prof. Langhans): sehr zellreiches Carcinom: in

der Mucosa die schmalen Krebszellstränge ganz dicht beieinander liegend; in der Submucosa und Muscularis nur spärliche Krebszellstränge. Stellenweise beginnende Bildung von Schleimkrebs.

Verlauf: Am 2. Tage Magenspülung wegen Auftreibung und Druckgefühl. Es wird blutiger Inhalt entleert; Beschwerden gehen zurück. Vom 13. Dezember an keine Magenspülungen mehr; flüssige Nahrung. 14. Dezember feste Nahrung; normaler Heilungsverlauf. 22. Dezember Entlassung. Keine Magenbeschwerden mehr; Ernährung mit leichter, gemischter Kost ohne die geringsten Verdauungsstörungen.

20. Februar 1900. 29 Pfund Gewichtszunahme (in den ersten 14 Tagen 14 Pfund); Patient kann alles essen, ohne Beschwerden. Sieht sehr gut aus.

8. Mai 1900. Geht sehr gut; nichts von Recidiv zu konstatieren; Stuhl in Ordnung.

2. November 1900. Seit einem Monat Schmerzen und Abmagerung. Es scheint ein Drüsenrecidiv vorzuliegen. Patient starb am 25. Dezember 1900.

Fall 68. Emil A., 37 Jahre. Dachdecker in B. Eintritt 21. Juni 1900.

Anamnese: Seit 6 Monaten schmerzhaftes Druckgefühl in der Magengegend nach der Nahrungsaufnahme; dazu saures Aufstoßen. Zunächst zunehmende Beschwerden; während 14tägiger Spitalpflege Besserung. Bald Verschlimmerung; Erbrechen, manchmal morgens früh und nachts. Erbrochenes sehr übelriechend. Entkräftung, Gewichtsabnahme 33 Pfund, Appetitmangel. Stuhl seit Beginn der Erkrankung angehalten, nie bluthaltig. Mutter gestorben an Carcinoma uteri.

Allgemeinstatus: herabgesetzte Ernährung; Leistenhernie.

Spezialstatus: In der Nabelgegend eine quere, derb-elastische Resistenz, ca. 6 cm breit, respiratorisch sich verschiebend. Deutliches Plätschergeräusch. Epigastrium bis zum Nabel vorgewölbt und gedämpft. Leberrand normal. Der Magen bläht sich bis etwas unter die horizontale Nabellinie; bei geblähtem Magen ist kein Tumor mehr zu fühlen. Nachdem derselbe zum großen Teil wieder entleert, fühlt man die Geschwulst rechts und etwas nach oben vom Nabel, in charakteristischer Weise nach rechts oben schräg ansteigend.

Chemismus (Probefrühstück): Ausgehebert 350 ccm, keine freie Säure; Gesamtacidität 0,292 Proz. HCl., Salzsäureredifizit 1,11 pro mille HCl. Keine Milchsäure. Keine Sarcine.

Klinische Diagnose: Carcinoma pylori.

Operation 26. Juni 1900. Bromäthyläthernarkose, Medianschnitt Zwetschengroßer Tumor am Pylorus; Freilegung der kranken Partie unter Exstirpation zahlreicher Drüsen aus Omentum majus und Mesocolon. Resection typisch nach Kocher, mit Gastroduodenostomie. Peritonealfasciennaht, Hautnaht.

Präparat: mikroskopisch: Pylorus sehr eng; im Pylorusteil an der großen Curvatur großes Ulcus mit wulstigen, blumenkohlartigen, 12 mm breiten Rändern. Muscularis am Pylorus auf 6 mm verdickt.

Mikroskopisch: Cylinderzellkrebs bis zur Muscularis wuchernd; an mehreren Stellen Bildung von Colloidkrebs, an einer Stelle subserös.

Verlauf: Normal. Infusionen, vom 3. Tage an flüssige Nahrung

am 10. Aufstehen, vom 11. an gemischte Kost. 9. Juli. Patient wird geheilt entlassen. Am 27. Februar 1901 kommt Patient neuerdings auf die Klinik wegen profuser Hämatemesis, nachdem er die ganze Zeit über völlig wohl gewesen war. Es wird am 4. März eine zweite Laparotomie ausgeführt, ein Ulcus simplex an der kleinen Curvatur festgestellt (5 Frks. groß) und die verwachsene Partie des kleinen Netzes mit der arrodierten A. coronaria sinistra 4 fach ligiert. Haselnußgroße Krebsmetastase im rechten Leberlappen. Verbindung des Magens mit dem Duodenum sehr gut durchgängig und völlig frei. Keine Spur von Lokalrecidiv Der Magen enthielt keine freie HCl und keine Milchsäure. Entlassung am 10. April. Keine Hämatemesis mehr post op.

Patient starb am 14. August 1901. Der behandelnde Arzt vermutete ein Carcinoma oesophagi an der Cardia, da Patient hochgradige Stenoseerscheinungen (Flüssiges passierte nicht mehr) und intensive Schmerzen in der Cardiagegend hatte. Ging rasch an Collaps zu Grunde. Keine Sektion.

Fall 69. Katharina R., 42 Jahre in K. Eintritt 10. Juli 1900.

Anamnese: Als Kind oft Magenschmerzen; seit 2 Jahren stechende Schmerzen in der Magengegend nach dem Essen. Vom Frühjahr 1899 an öfters Erbrechen und zunehmende Schmerzen nach der Nahrungsaufnahme. Schon lange litt Patientin dabei an saurem Aufstoßen. Im Herbst 1899 dreimal Erbrechen kaffeesatzähnlicher Massen, untermischt mit hellrotem Blut. Chronische Obstipation. Nach der Geburt eines Kindes im Januar 1900 setzten alle Beschwerden heftiger ein. Klimax. Ein Arzt konstatierte Hyperacidität und machte Magenspülungen. Im März bemerkte Patientin in der Nabelgegend einen Knoten, der morgens oft links vom Nabel sich befand. Entkräftung.

Allgemeinstatus: Hämoglobingehalt des Blutes 40 Proz., sonst normal.

Spezialstatus: Erbrechen 1—2 Stunden nach dem Essen; etwas oberhalb des Nabels hühnereigroßer, harter, höckriger Tumor, inspiratorisch tiefer tretend, gut verschiebbar. Bei Blähung des Magens tritt die große Curvatur 4 Querfinger unter den Nabel; der Tumor verschiebt sich dabei nach rechts und etwas nach oben.

Chemismus: Filtrat 80 ccm; freie Salzsäure vorhanden (3 Reactionen). Gesamtacidität 2,3 pro mille. Keine Milchsäure. Zl. viele Bakterien mikroskopisch, aber keine Sarcine.

Wahrscheinlichkeitsdiagnose: Carcinoma pylori.

Operation 23. Juli 1900. Bromäthyläthernarkose; Medianschnitt. Gut vorziehbarer Tumor am Pylorus. Entfernung von Drüsen an großer und kleiner Curvatur und im Omentum majus. Resection typisch nach Kocher mit Gastroduodenostomie. Peritonealfasciennaht; Hautnaht; Verband.

Präparat: mikroskopisch: 6 cm breites, 7 cm langes Ulcus in der Pylorusgegend, mit wallartigen Rändern. Grund des Geschwürs von einem glatten, derben Gewebe gebildet.

Mikroskopisch (Prof. Langhans): Cylinderzellcarcinom, stellenweise mit Bildung solider Zellstränge. Im Geschwürsgrund besteht die Magenwand nur aus Bindegewebe, mit zahlreichen Zellsträngen und Schläuchen, die bis an die Außenfläche der Wand reichen.

Verlauf: Am 2. Tag Magenspülung, weil ziemlich viel zersetztes

Blut erbrochen wird, in den nächsten Tagen noch zeitweise geringes Aufstoßen; sonst Heilung normal. Entlassung 11. August 1900.

Nachdem Patientin seit einigen Monaten sich sehr wohl befunden hatte — sie konnte alles ohne Beschwerden essen, nahm an Gewicht zu, fühlte sich subjektiv ganz wohl und vermochte ihre Haushaltungsgeschäfte wieder zu besorgen — trat im Januar 1901 eine Verschlimmerung des Zustandes auf. Es stellten sich heftige Schmerzen im Epigastrium ein, nach dem Kreuz ausstrahlend, von der Nahrungsaufnahme unabhängig; namentlich seit Anfang Februar Erbrechen, $^1/_2$—1 Stunde nach dem Essen, ohne Blutbeimischung; bitteres Aufstoßen, Abmagerung und Entkräftung. Während im November nichts von einem Recidiv zu konstatieren gewesen war, wird jetzt (Februar 1901) das Epigastrium von einem derben, höckerigen, unbeweglichen Tumor eingenommen, der bis zum Nabel reicht. Magen bläht sich bis zum Nabel. Am 26. Februar plötzlich Exitus. Obduktion: Ausgedehntes Recidiv i. d. Retroperitonealdrüsen. Im Magen selbst keine Spur von Localrecidiv; die Öffnung zwischen Magen und Duodenum liegt sehr gut, in der Hinterwand, vor der Wirbelsäule, für 2 Finger reichlich durchgängig, ganz glatt! Ebenso Occlusionsstelle glatt verheilt. In der Communicationsstelle liegt noch ein leicht entfernbarer Faden.

Fall 70. Frau Agnes R., 40 Jahre, in H. Pr. Kl. Eintritt 26. Oktober 1900.

Anamnese: Im Frühjahr 1900 traten Druckgefühl in der Magengegend nach dem Essen auf, zugleich heftige Durchfälle. Bald Verschlimmerung; schmerzhafte Auftreibung der Magengegend nach der Nahrungsaufnahme, Aufstoßen; häufiges Erbrechen; Gewichtsabnahme seit Frühjahr 31 Pfund. Im Herbst konstatierte ein Arzt einen Magentumor. Eine Schwester ebenfalls magenleidend.

Magenchemismus (Probefrühstück von 200 ccm): Ausgehebertes nach 1 Stunde 185 ccm. Keine freie HCl. Milchsäurereaktion schwach positiv.

Operation 1. November 1900: Ergibt sehr großes Carcinom des Pylorus mit Stenose, starker Gastroptosis und Gastrectasie. Excision mit Gastroduodenostomie typisch nach Kocher. Das Peritoneum ist schon mit weißlichen Knötchen übersät; namentlich an der kleinen Curvatur große Gallertklumpen, gelbrot, ganz weich, bis $^1/_2$ eigroß.

Pathologisch-anatomischer Befund (Prof. Langhans): Die 1—2 cm dicke Wand des Magens bis zur Serosa von Krebsgewebe durchsetzt, welches das typische Bild des Colloidkrebses zeigt.

Verlauf: In den ersten 2 Tagen Magenspülungen wegen Brechreiz; Infusionen. Vom 2. Tag an vorsichtige Ernährung pro os. Reactionslose Heilung. 14. November Entlassung; die Magenbeschwerden sind völlig verschwunden. Appetit gut; Ernährung mit gemischter Kost. Leichte Neigung zu Diarrhoeen.

Bis Mitte Januar 1901 völliges Wohlbefinden; dann zunehmender Ascites (2 mal 10—15 L. entleert, worauf Erleichterung); große Tumoren im Abdomen; am 21. Juni Exitus nach raschem Kräfteverfall.

Fall 71. Samuel B., 52 Jahre, Spengler in T. Eintritt 3. Dezember 1900.

Anamnese: Patient war bis Ende Mai ganz wohl, von da an Appetitlosigkeit. Erst vor 6 Wochen Schmerzen, nur wenn Patient schwer arbei-

tete oder lange marschierte. Am 1. Dezember ausnehmend starke Schmerzen in der Nabelgegend; auf Genuß von Minzentee Erbrechen schokoladefarbiger Massen. In den letzten 2 Monaten starke Abmagerung.

Allgemeinstatus: Herabgesetzte Ernährung; Emphysem, heute Inguinaldrüsenschwellungen.

Spezialstatus: Rechts vom Nabel derbe Geschwulst, 3—4 cm hoch, 5 cm breit, inspiratorisch verschieblich. Der Magen bläht sich bis 4 Querfinger unterhalb des Nabels; Tumor rückt dabei nach rechts, bis fingerbreit neben den Rippenrand.

Chemismus: Ausgehebertes 340 ccm, dunkelbraun, von saurer Reaction; freie HCl ist vorhanden (2 Proben). Gesamtacidität 1,4 pro mille; HCl Überschuß 0,7 pro mille; keine Milchsäure.

Klinische Diagnose: Rasch wachsendes Carc. pylori, eventuell ohne Ulceration (wegen des HCl-Gehaltes).

Operation 14. Dezember 1900. Bromäthyläthernarkose; Medianschnitt. Peritoneum auffällig ödematös; Pylorusteil des Magens fest mit der vorderen Bauchwand verwachsen, und beim Lösungsversuch zeigt sich, daß das Ulcus an der Vorderfläche ca. 2 Franksstück groß perforiert ist. Es tritt etwas Mageninhalt aus; Auswaschung des Abdomens. Derbknotige Partieen am Geschwulstrand. Sehr schwierige Resektion, weil starke Adhäsionen vorhanden sind; Verwachsungen mit dem Pankreas. Keine Drüsen. Resektion typisch nach Kocher mit Gastroduodenostomie. Naht der Bauchdecken; Verband.

Präparat mikroskopisch: Rundliches Ulcus von 5—6 1/2 cm Durchmesser; Ränder zackig, stellenweise etwas unterminiert. Geschwürsgrund nur stellenweise feinhöckrig, sonst glatt. Geschwür umgeben von einem 2—5 mm hohen, 1—5 cm dicken, leicht höckrigen, stellenweise derben Wall. Perforation.

Mikroskopisch (Prof. Langhans): Ulcus carcinomatosum. Cylinderzellkrebs, auf der Höhe des Walles beginnend. Die Mitte von Krebszellmassen eingenommenen; Basis liegt unter der Muscularis.

Verlauf: Was die Magenfunktionen anbetrifft, glatt; kein Erbrechen. Am 17. Dezember diffuse Bronchitis, 25. Dezember Pneumonie rechts, die am 27. Dezember auf den linken Unterlappen übergreift. Am 29. Dezember Exitus letalis.

Die Obduktion ergibt doppelseitige Pneumonie als Todesursache. Lokal alles tadellos verteilt.

Fall 72. Frau Marie L., 52 Jahre in O. Pr. Kl. Eintritt 16. Dezember 1900.

Anamnese: Seit 1 1/2 Jahren krampfartige Schmerzen in der Magengegend, Sodbrennen und Aufstoßen Nie deutliche Abhängigkeit von der Nahrungsaufnahme. Kein Erbrechen, kein Druckgefühl nach dem Essen. Deutliche Abmagerung seit Beginn des Leidens, Cessatio mensium. Keine Heredität.

Allgemeinstatus: Herabgesetzte Ernährung. Hämoglobingehalt des Blutes 60 Proz. Varicen.

Spezialstatus: Links oberhalb der horizontalen Nabellinie ein querliegender Tumor, von ca. 7 cm Höhe, auf Druck etwas empfindlich. Die linke Grenze steht 3 Querfinger vom linken Rippenbogen. Tumor derb

glatt, nach rechts gut verschieblich und in die Tiefe eindrückbar. Bei Blähung des Magens tritt der Tumor nach rechts und etwas nach unten; seine untere Grenze steht 1½ Querfinger unterhalb der horizontalen Nabellinie. Starke Schmerzen bei der Magenblähung.

Chemismus (Probefrühstück von 200 ccm): Filtrat 40 ccm. Keine Retention. Keine freie HCl. Milchsäurereaktion schwach positiv.

Klinische Diagnose: Tumor der großen Curvatur, bis zum Pylorus reichend, aber ohne Stenosierung. Für ein Carcinom ist die Tumoroberfläche auffällig glatt

Bei der Operation, 24. Dezember 1900, zeigt sich der größte Teil der großen Curvatur und vorderen Magenwand bis gegen den Pylorus hin von einem ausgedehnten Tumor eingenommen. Da die Geschwulst zu nahe an den Pylorus reicht, wird von einer Exzision bloß der großen Curvatur abgesehen und eine ausgedehnte Magenpylorusresektion gemacht, mit nachfolgender Gastroduodenostomie. Das Mesocolon ist ganz verwachsen, so daß der größte Teil des Colon transversum (21 cm) mitreseziert werden muß.

Präparat: makroskopisch: Resezierter Magenteil 15 cm lang. Derbe Geschwulst, außen von glatter Oberfläche, nimmt die große Curvatur vom cardialen Abschnitt bis in die Nähe des Pylorus und die vordere Magenwand ein. Auf der Innenfläche entspricht dem Tumor eine handtellergroße, von unregelmäßigen, derben, wallartigen Rändern begrenzte Geschwulst, zum größten Teil geschwürig zerfallen und stark jauchend. Colon transversum normal.

Mikroskopisch: Carcinom; näherer Bericht fehlt.

Verlauf: Tadellos glatt. Die Patientin wird bereits am 14. Januar 1901 geheilt entlassen.

Am 12. November 1901 stellt sie sich neuerdings vor, sieht blühend aus, hat sehr guten Appetit. Lokal nichts von Recidiv oder von Dilatationssymptomen nachweisbar.

Nachuntersuchung vom 4. Oktober 1904: Die vor 3 Jahren 8 Monaten operierte Patientin stellt sich in sehr gutem Gesundheitszustand vor. Sie leidet zeitweise noch an Brechreiz und mangelhaftem Appetit; doch trat seit der Operation nie Erbrechen auf, und Patientin kann ohne Beschwerden wieder alles essen. Ihre Hausgeschäfte besorgt sie wieder wie früher. Sie fühlt sich bedeutend kräftiger und hat auch an Gewicht zugenommen (Gewicht 53 kg). Hier und da bitteres Aufstoßen nach dem Essen; doch nie Magendruck oder Schmerzen. Der gegenwärtige Ernährungszustand ist durchaus normal. — Patientin leidet an Ulcus cruris, hat eine etwas vergrößerte Gallenblase; im übrigen zeigt sie normalen Allgemeinstatus Leberrand an gewöhnlicher Stelle; Oberfläche der Leber glatt. Im Epigastrium ist keine Spur einer abnormen Resistenz oder eines Tumors nachweisbar; nirgends Druckempfindlichkeit. Der Magen bläht sich bis daumenbreit oberhalb des Nabels; die Luft wird gut gehalten. Bei der Insufflation empfindet die Patientin nicht die geringsten Schmerzen.

In der Medianlinie, vom Nabel aufwärts, eine kaum sichtbare, 10 cm lange, lineare Narbe. Der Magen ist morgens nüchtern leer. Probefrühstück: Nach 1 Stunde werden einige ccm einer schleimigen, mit Brotkrümchen vermischten Flüssigkeit ausgehebert. Reaktionen auf freie Säure negativ.

Fall 67. Frau Elise G., 47 Jahre, in S. Pr. Kl. Eintritt 12. März 1900.

Anamnese: Vor 2 Jahren Blähungen des Epigastriums mit Aufstoßen, bald Erbrechen, seit September 1899 häufiger. Erbrochenes sauer, mit alten Speiseresten untermischt. Kolikartige Schmerzen auf der linken Seite des Abdomens. Trotz gutem Appetit Abmagerung. Vor 3 Wochen wurde vom Arzte ein Tumor entdeckt und Operation anempfohlen. Stuhl angehalten. Menopause seit einem Jahr.

Allgemeinstatus: Herabgesetzte Ernährung, leichte Ödeme an den Beinen.

Spezialstatus: Zwischen Nabel und Symphyse Auftreibung; während der Palpation zieht sich die Partie in Form eines Magens zusammen; am oberen Umfang, rechts, 4 Querfinger vom Rippenrand entfernt ein derber, höckriger Tumor. Zwischen Nabel und Symphyse, in ganzer Ausdehnung der Auftreibung lautes Plätschern. Nach Entleerung des Magens (2½ l) sinkt die aufgetriebene Partie ein; die kinderfaustgroße, gut bewegliche Geschwulst steht links vom Nabel. Bei Aufblähung des Magens rückt sie wieder nach rechts. Der Nabel selbst vorgewölbt, rot, eine 1½ cm breite Scheibe darstellend.

Chemismus (Probefrühstück): Ausgehebert 440 ccm; Reaktion sauer. Freie HCl vorhanden (3 Reaktionen). Gesamtacidität 0,81 pro mille. Milchsäurereaktion schwach positiv.

Diagnose: Carcinoma pylori.

Operation 16. März 1900. Medianschnitt; Exzision des Nabeltumors; knolliger Tumor am Pylorus. Netz an der betreffenden Stelle stark verwachsen, mit kleinen Drüsen besetzt. Hinten Verwachsungen mit dem Pankreas; Lösung sehr schwierig. Die Verwachsungen sind stärker, als man sie bei Carinom gewöhnlich sieht.

Resection typisch nach Kocher mit Gastroduodenostomie. Schluß der Bauchwunde; Collodialverband.

Präparat: makroskopisch: Pylorus nur für eine Sonde durchgängig, in der Plylorusgegend ein 4 cm im Durchmesser haltendes Ulcus, mit glattem Grund und gewulsteten Rändern, eher einem Ulcus simplex gleichsehend. In der Mitte eine tiefere Delle von ½ cm Durchmesser.

Mikroskopisch: typisches Cylinderzellcarcinom; die Zellschläuche durchsetzen die Magenwand in ganzer Dicke. — Dem makroskopischen Aussehen des Präparates nach liegt hier Krebsentwickelung auf Ulcus ventriculi vor.

Der Nabeltumor ist eine Cylinderkrebsmetastase (Prof. Langhans).

Verlauf: Während der ersten zwei Tage Erbrechen galliger Massen; dann Verlauf vollkommen normal. Vom 3. Tage an Ernährung per os.

28. März. Entlassung; Appetit bedeutend besser; Ernährung mit gemischter Kost ohne Beschwerden.

Am 13. Juli stellt sich Patientin wieder vor; sie hat 13 Pfund zugenommen, sieht sehr gut aus und kann sich gut mit gemischter Kost ernähren.

Auch am 2. November 1900 ist keine Spur vom Recidiv nachzuweisen; Gewichtszunahme 25 Pfund; nicht die geringsten Verdauungsbeschwerden. Patientin fühlt sich sehr gekräftigt und steht wieder wie früher ihren Haushaltungsgeschäften vor.

Im Mai 1901 tritt Patientin neuerdings in unsere Behandlung, mit doppelseitigen großen Ovarialcystomen; sie ist zugleich ikterisch seit Mitte April. Die Operation, bei welcher beidseitig große multiloculäre Ovorialcystome entfernt werden, ergibt, daß Patientin noch an Cholelithiasis leidet. Es wird durch Cholecystotomie ein kirschgroßer Stein aus dem Cysticus entfernt. Sonde dringt nachher ohne Widerstand in den Choledochus. Es scheinen auch Steine im Hepaticus zu sitzen, die nicht ganz entfernbar sind. Im Netz unterhalb des Leberhilus wird ein haselnußgroßer, derber Knoten excidiert, der aber auf dem Durchschnitt nicht wie ein Carcinomknoten aussieht. Magen völlig recidivfrei.

Nach Spitalentlassung blieb der Ikterus bestehen, Patientin wurde mehr und mehr kachektisch und starb am 6. April 1902, laut ärztlichem Gutachten an Lebermetastasen. Die Magenfunktionen waren bis zuletzt normal gewesen!

Fall 73. François B., 51 Jahre. Handlanger in F. Eintritt 14. Jan. 1901.

Anamnese: Vor einem Jahre Auftreten von Schmerzen nach den Mahlzeiten; Schmerzen nahmen so zu, daß Patient in letzter Zeit gar keine feste Nahrung mehr genießen konnte. Nie Erbrechen; Stuhl stets regelmäßig. Starke Abmagerung. Trotzdem ein großes Carcinoma ventriculi dignostiziert wurde, entzog sich Patient der Operation, indem er am 25. Januar das Spital gegen bessern Rat verließ. Die Schmerzen wurden bald heftiger, es stellte sich zeitweise saures Aufstoßen ein, und Patient will auch 4—5 mal erbrochen haben. Die rapide Abmagerung ließ den Patienten nun doch operative Hilfe nachsuchen. Wiedereintritt 22. April 1901.

Allgemeinstatus: äußerst reduzierte Ernährung. Hämaglobingehalt 40 Proz.

Spezialstatus: Abdomen aufgetrieben; links vom Nabel starke Vorwölbung, welcher ein Tumor entspricht, 15 cm breit, 16 cm hoch, bis an den linken Rippenrand nach oben, die vordere Axillarlinie nach links und 2 Querfinger über die Medianlinie hinaus nach rechts gehend. Der Tumor ist derb, hat eine höckerige Oberfläche und ist nur wenig verschieblich. Die Haut über dem Tumor deutlich ödematös. Leber nicht vergrößert. Bei Blähung des Magens geht der Tumor etwas nach abwärts und unbedeutend nach rechts: der Tumor sitzt nach dieser Untersuchung an der großen Curvatur.

Chemismus: Keine freie Salzsäure; Gesamtacidität 0,07‰. Keine Milchsäure. Buttersäure vorhanden. Eine erhebliche Retention nicht nachweisbar. Mikroskopisch zahlreiche lange Bazillen.

Klinische Diagnose: Carcinoma ventriculi von ungewöhnlicher Größe, mit der Umgebung verwachsen. Pylorus scheint frei. Wegen der Größe des Tumors läßt sich Sarkom nicht sicher ausschließen.

Operation 26. April 1901: Bromäthyl-Äthernarkose; Medianschnitt. Tumor vom Magen ausgehend, Colon transversum ausgedehnt auf demselben verwachsen; Tumor nach links hin zl. breit mit den Bauchdecken verwachsen. Lösung des verwachsenen Netzes und Colon transversum; Entfernung zahlreicher Drüsen mit Partien des Mesocolon transversum; Lösung des Magens, der mit der Leber, namentlich aber mit dem Pankreas verwachsen ist. Da der Tumor bis unter den Rippenbogen geht, ist die Anlegung der Magenzangen schwierig; Occlusionsnähte. Das Duodenum

läßt sich gut vorziehen, doch ist der Verschluß des Magens mit den Fingern schwierig, so daß hinterhalb noch eine Doyensche Zange angelegt werden muß; dabei ist ziemlich viel blutige Jauche ausgetreten. Immerhin wird die Gastroduodenostomie exact ausgeführt. Da das Peritoneum auf dem Tumor breit verwachsen war, wurde ein querer Hautschnitt zum Längsschnitt gefügt und das Peritoneum umschnitten. Wegen des resultierenden Peritonealdefectes müssen nun Silbernähte durch die ganze Bauchwand in der Ausdehnung des Querschnittes gelegt werden; Xeroformtamponade. Längsschnitt durch fortlaufende Peritonealfasciennaht geschlossen. Haut offen.

Präparat: makroskopisch: Carcinom, den größten Teil des Magens einnehmend; Pylorus frei.

Mikroskopisch (Prof. Langhans): Typischer Cylinderzellkrebs, stellenweise bis in die Serosa reichend; nur die Muscularis mucosae fast durchweg erhalten.

Verlauf: Abendtemperatur 34,3. Am andern Morgen 37, 5, Atmung frei. Befinden am 27. April ganz befriedigend. Am 28. April entleert sich aus der queren Wunde stinkender Eiter; Spülung mit sterilem Wasser; Drainage. Am folgenden Tage 2 malige Spülung. Schmerzen im ganzen Körper. Nährklysmen nur mangelhaft gehalten. Temp. 35,2. 30. April Exitus unter zunehmender Zirkulationsschwäche.

Obduktion. Rißstelle von 1 cm. Durchmesser in der linken gastroduodenalen Ringnaht; jauchige Perforativperitonitis. Eitrige Pleuritis linkerseits. Krebsmetastasen in den Retroperitonealdrüsen.

Fall 74. Christian S., 47 Jahre. Wegmeister in K. Eintritt 28. November 1901.

Anamnese: Seit mehreren Jahren erträgt Patient gewisse Speisen nicht gut. Ende Mai traten nach der Nahrungsaufnahme brennende Schmerzen in der Magengegend auf, nach dem Rücken ausstrahlend, 2—3 Stunden andauernd; Milderung der Beschwerden durch Beobachtung flüssiger Diät. Vor 3 Monaten bemerkte Patient eine druckempfindliche Resistenz im Epigastrium. Nie Erbrechen, dagegen häufig saures Aufstoßen. Homöopathische Behandlung. Starke Abmagerung. Stuhl angehalten.

Allgemeinstatus: Herabgesetzte Ernährung; Struma; Inguinaldrüsenschwellungen.

Spezialstatus: Über dem Nabel, bis fingerbreit unterhalb desselben reichend, eine querovale Geschwulst von 5 cm Längsdurchmesser; Consistenz derb. Tumor inspiratorisch mit der Leber tiefer tretend. Unterhalb der Geschwulst noch eine Zone hochtympanitischen Schalles. Bei Blähung des Magens sinkt die Geschwulst etwas abwärts und verschiebt sich nach rechts; scheint der kleinen Curvatur anzugehören. Verwachsung mit der Leber wahrscheinlich.

Chemismus: Nach Probefrühstück ausgehebert 250 ccm. Keine freie HCl. Gesamtacidität 0,3 ‰. HCl.-Defizit 0,6 ‰. Milchsäure vorhanden. Kleine Stäbchenbakterien.

Klinische Diagnose: Carcinoma ventriculi.

Operation 6. Dezember 1901: Medianschnitt: Pylorus von einem apfelgroßen Tumor eingenommen, der mit der Leber innig verwachsen ist. Lösung der Adhäsionen mit Netz und Colon transversum. Durchquetschen

des verwachsenen, unteren Leberrandes und Naht des Quetschrandes mit tieffassenden Nähten. Entfernung einiger Drüsen aus dem Ligamentum hepatoduodenale. Resektion der kranken Partie, typisch nach Kocher, mit Gastroduodenostomie. Peritonealfasciennaht, Hautnaht. Collodialverband.

Pathologisch-anatomischer Befund (Prof. Langhans: Carcinoma simplex.

Verlauf: Am 7. Dezember Magenspülung, welche zersetztes Blut entfernt und den Patienten sehr erleichtert. Heilungsverlauf normal. Patient kann sich ohne Beschwerden mit gemischter Kost ernähren und wird am 24. Dezember 1901 geheilt entlassen.

Am 30. Juni 1903 tritt Patient neuerdings ein wegen Schmerzen im Epigastrium Es finden sich in der Bauchwand, im oberen Teile der Laparotomienarbe, 2 derbe Knoten, die als Impfmetastasen aufgefaßt, und am 7. Juli in Bromaethyl-Äternarkose excidiert werden. Das mit der Leber und dem Magen verwachsene Peritoneum wird eröffnet, wobei sich zeigt, daß der Magen vollkommen recidivfrei geblieben ist (1½ Jahre). Mikroskopisch erweisen sich die Knoten als Krebsmetastasen: Carcinoma simplex. Der Patient kann nach normalem Heilungsverlauf am 21. Juli 1903 entlassen werden.

Zum 3. Mal kommt Patient am 5. April 1904 in unsere Behandlung, wegen einer Metastase im Processus xiphoides, die sich seit Dezember 1903 entwickelt hat. Der nußgroße Knoten wird mit dem Processus ensiformis am 2. Mai 1904 exidiert. Die Bauchwand kann wegen der Größe des Defekts nicht geschlossen werden und wird deshalb mit Xeroformgaze tamponiert. Die Leber liegt frei vor. Am 13. Mai wird der Tampon entfernt, und da die Wunde schön granuliert, deckt man am 16. Mai durch eine Hautlappenplastik den großen Defekt in der Bauchwand über der Leber. Ein dabei entstehender 5 franksstück großer Hautdefekt wird durch Thiersch-Reverdinsche Transplantation vom Oberschenkel gedeckt. Heilungsverlauf normal. Entlassung am 6. Juni.

Nachuntersuchung vom 9. August 1904: Patient sieht sehr gut aus, wiegt 67 kg — ante op. 62 kg. — Das subjective Befinden läßt nichts zu wünschen übrig; Ernährung mit gemischter Kost unter Vermeidung saurer Speisen ohne die geringsten Beschwerden. Kein Erbrechen, kein Aufstoßen; Stuhl normal. Seine beschwerliche Arbeit als Wegmeister verrichtet Patient wieder ohne Nachteil für sein Befinden. Im Epigastrium eine verzweigte Narbenfigur. Trotz des Bauchwanddefectes keine herniöse Vorwölbung beim Husten, da die vorliegende und festgewachsene Leber den nur von einem Hautlappen bedeckten Bauchwanddefect tamponiert. Leberrand in der Medianlinie 3 Querfinger oberhalb des Nabels; Oberfläche glatt. Epigastrium weich; nirgends eine Spur von Recidiv nachweisbar. Der geblähte Magen geht bis fingerbreit oberhalb des Nabels. Allgemeinstatus normal.

Probefrühstück: Keine Retention. Filtrat 50 ccm. Reaction sauer. Keine freie Salzsäure. Gesamtacidität 0,328‰; HCl.-Defizit 0,912‰. Spuren von Milchsäure. Keine Buttersäure. Mikroskopisch normales Verhalten (keine langen Bacillen).

Fall 75. Benedikt M., 55 Jahre. Fabrikarbeiter in B. Eintritt 27. Januar 1902.

Anamnese: Im Oktober 1901 Parästhesien im Epigastrium, Stuhl zeitweise diarrhoisch mit Blutbeimischung. Seit Dezember Appetitabnahme, auffällige Abmagerung, Schmerzen im Epigastrium nach Nahrungsaufnahme. Alle 2—3 Tage Retentionserbrechen. Interne Medikation gegen Magenkatarrh; im Januar wird ein Tumor im Abdomen bemerkbar. Obstipation.

Allgemeinstatus: Sehr reduzierte Ernährung; sonst ohne Besonderheiten.

Spezialstatus: Links vom Nabel derbe, querovale Geschwulst, Länge 10 cm, Höhe $5^1/_2$ cm; respiratorisch verschieblich. Verschieblichkeit nur nach oben deutlich ohne stärkeren Widerstand. Bei Blähung des Magens verschiebt sich der Tumor nach rechts und abwärts; die große Curvatur geht bis 3 Querfinger über die Symphyse. Bei sehr starker Blähung geht der Tumor bis auf 2 Querfinger an den rechten Rippenbogen. Ptosis und Dilation.

Chemismus: Ausgehebert 1 Stunde nach dem Probefrühstück 370 ccm. Keine freie Säure, Gesamtacidität 0,182 %, HCl.-Deficit 0,730 %. Reichliche Milchsäure. Mikroskopisch lange und kurze Stäbchenbakterien; Fleischfasern.

Klinische Diagnose: Carcinoma pylori.

Operation 4. Februar 1902: Bromaethyl-Äthernarkose; Medianschnitt. Faustgroßer Tumor der Regio pylorica mit scharfer Abgrenzung gegen das Duodenum. Drüsen an der kleinen Curvatur. Das Mesocolon transversum ist so stark mit dem Tumor verwachsen, daß 20 cm Colon transversum mitreseziert werden müssen. Lösung der erkrankten Partie vom Pankreas, welches ebenfalls starke Verwachsungen zeigt, und Resection des Magens mit nachfolgender Gastroduodenostomie, typisch nach Kocher. Schluß der Bauchdecken; Collodialverband.

Pathologisch-anatomischer Befund (Prof. Langhans): Carcinoma simplex. Die Neubildung reicht bis an die Operationsschnittfläche heran.

Verlauf: Heilung per primam intentionem. Entlassung am 16. März 1902.

(Anmerkung: Der Tumor konnte wegen seiner Lage — ganz nach links vom Nabel, und wegen der anscheinend bedeutenden Beweglichkeit eventuell als Darmtumor imponieren, und war auch als solcher aufgenommen worden. Retention! Chemismus! Fehlen von Darmsymptomen ließen die Diagnose jedoch leicht stellen.)

Patient starb laut Bericht des Zivilstandsamts am 30. Mai 1903.

Fall 76. Frau Elise R., 57 Jahre in L. Pr. Kl. Eintritt 3. Februar 1902.

Anamnese: Als junges Mädchen leichte gastrische Störungen, ohne typische Ulcussymptome. Im Frühjahr 1901 oft Schmerzen nach der Nahrungsaufnahme, mit Blähungen der Magengegend verbunden. Vom Oktober an während 3 Monaten Diarrhöen, ohne Blutabgang; zunehmende Schmerzen in Epigastrium. Der Hausarzt verordnete Tropfen, ohne Pat. zu untersuchen. Druckgefühl im Epigastrium. Übelkeitsgefühl nach dem

Essen und Abmagerung bildeten in letzter Zeit die einzigen Symptome. Seit Januar beobachtet Patientin einen beweglichen, leicht druckempfindlichen Tumor im Epigastrium.

Allgemeinstatus: Reduzierter Ernährungszustand.

Spezialstatus: 1 ½ Querfinger über dem Nabel, sowie nach rechts und etwas mehr nach links von demselben querliegender, derb-höckeriger Tumor, 8 cm lang, 4 cm hoch, nach unten nicht verschieblich, dagegen in allen anderen Richtungen. Bei Blähung des Magens wird der Tumor nach rechts gegen den Rippenbogen hin verschoben; bei stärkerer Blähung wird er undeutlich; Patientin bekommt zudem Brechreiz. Große Curvatur bis handbreit unter den Nabel reichend; also bedeutende Dilatation.

Chemismus: Probefrühstück: nach ¾ Stunde werden 100 ccm ausgehebert. Reaction sauer. Keine freie HCl. Milchsäure in Spuren. In der Retention mikroskopisch wenig Bakterien und frisches Blut.

Diagnose: Carcinoma pylori.

Operation 19. Februar 1902. Bromaethyl-Äternarkose; Medianschnitt. Tumor pylori, schlecht vorziehbar; Drüse am Leberhilus, kirschgroß; Drüsen entlang der großen Curvatur, 10 cm weit. Die Entfernung der Drüse am Leberhilus ist sehr schwierig, da sie zwischen Art. hepatica und Vena portae sitzt. Drüsen an der kleinen Curvatur. Im verwachsenen Pankreasschwanz ein kleiner Carcinomknoten, der entfernt wird. Resection unter Mitnahme der Drüsen. Typisch nach Kocher, mit Gastroduodenostomie. Schluß der Bauchdecken; Collodialverband.

Präparat: makroskopisch: Reseciertes Stück 11 cm lang, Tumor 6 cm. Am Pylorus 5 ½ cm messendes Ulcus, mit wulstigen Rändern und höckrigem, jauchig-eitrig belegtem Grund. Kleine Curvatur frei.

Mikroskopisch: Carcinoma cylindrocellulare.

Verlauf: Es bildet sich ein Pankreasabsceß, der jedoch ohne weitere Komplikation zur Ausheilung gebracht wird. Entlassung am 29. März 1902.

Nachuntersuchung vom 18. Juli 1902: Abdomen flach; Leber zeigt normale Verhältnisse. Im Epigastrium und im Bereich der Narbe ist nirgends eine Resistenz nachweisbar. Man kommt bis auf Wirbelsäule und Aorta.

Die Patientin starb am 26. September, unter fortschreitender Kachexie, offenbar an Recidiv.

Fall 77. Johann Sch., 58 Jahre, in S. Eintritt 18. März 1902.

Patient war früher magenleidend; seit Januar typische Stenoseerscheinungen. Kaffeesatzerbrechen, Aufstoßen, Schmerzen. In letzter Zeit konnte Patient nichts mehr bei sich behalten. Starke Abmagerung.

Status: Stark reduzierte Ernährung; Emphysem. Am Pylorus ein eigroßer, gut beweglicher, derber Tumor, auf Druck etwas empfindlich.

Chemismus: Starke Retention; keine freie HCl. Gesamtacidität 1 ‰. Mikroskopisch nichts Abnormes. Milchsäurereaction stark positiv.

Diagnose: Carcinoma pylori.

Operation 26. März 1902. Äthernarkose; Medianschnitt. Sehr mühsame Präparation einer baumnußgroßen Drüse aus dem kleinen Netz heraus, in unmittelbarer Nähe der Art. hepatica. Faustgroßer Tumor der Pars pylorica, am Duodenum scharf abschneidend. Resection typisch nach Kocher

mit nachfolgender Gastroduodenostomie. Schluß der Bauchdecken; Collodialverband. Dauer 3½ Stunden.

Path.-anatomische Diagnose (Prof. Langhans): Carcinoma colloides in der exstirpierten Drüse.

Verlauf. Patient starb am 29. März an doppelseitiger lobulärer Pneumonie.

Section: Lobuläre Pneumonie beidseitig; Lungenemphysem und Lungenödem. Bronchitis catarrhalis. Arteriosclerose der Coronararterien, Herzschwielen; Hydronephrose linkerseits. Der Magen ist an seiner Vorderfläche mit der Leber verklebt. Die Nähte schließen dicht, Serosa der Bauchhöhle überall glatt und glänzend.

Fall 78. Magdalena L., 49 J. Hausfrau in B. Eintritt 12. Juni 1902.

Anamnese: Im Jahre 1897 Kreuzschmerzen, nach dem Epigastrium ausstrahlend. Magengegend nach dem Essen stark aufgetrieben, häufig Aufstoßen, Kollern in der Magengegend. Abmagerung. Seit 1901 starkes Druckgefühl in der Magengegend nach Nahrungsaufnahme; in letzter Zeit oft Aufstoßen morgens nüchtern, rasche Entkräftung und gelbliche Verfärbung der Haut. Nie Erbrechen. Stuhl angehalten. Als Kind heftiges Trauma in der Magengegend. Vater vermutlich † an Magencarcinom.

Allgemeinstatus: stark reduzierter Ernährungszustand.

Spezialstatus: derber, höckriger Tumor von dreieckiger Form, rechts von der Mittellinie, vom Nabel bis nahe an den rechten Rippenbogen reichend, von Form der Pyloruscarcinome. Tumor leicht nach links herüberschiebbar. Plätschergeräusche. Der Magen bläht sich ziemlich bedeutend nach unten vom Nabel; Tumor dabei nach rechts verschoben.

Chemismus: Probefrühstück. Ausgehebert 200 ccm. Keine freie HCl. Gesamtacidität 0,4 ‰. HCl-Defizit 1,1 ‰. Viel Milchsäure. Buttersäure. Lange Bazillen.

Klin. Diagnose: Carcinoma pylori.

Operation 23. Juni 1902. Bromäthyl-Äthernarkose; Medianschnitt. Tumor pylori, anscheinend noch 3 cm weit auf das Duodenum übergreifend; Fortsatz ins kleine Netz. Freimachen der erkrankten Magenpartie. Dabei Lösung einer Verwachsung mit dem Pankreas. Resection typisch nach Kocher, mit Gastroduodenostomie. Schluß der Bauchdecken; Collodialverband.

Patholog.-anatomischer Befund (Prof. Langhans): Colloidkrebs; Ränder der resezierten Partie frei.

Verlauf: durchaus normal; ohne Erbrechen. Patientin wird am 15. Juli entlassen, vollkommen geheilt. Keine Schmerzen mehr; Appetit gut; gemischte Kost wird ohne Beschwerden ertragen. Pat. fühlt sich noch etwas schwach.

Nachuntersuchung vom 11. August 1904: Die Patientin stellt sich in bestem Wohlsein vor, sieht gesund aus, zeigt mittleren Ernährungszustand und will seit der Operation 10 Pfund zugenommen haben (Gewicht 50 kg). Die früheren Morgenbeschwerden sind völlig ausgeblieben: Patientin ernährt sich mit gewöhnlicher gemischter Kost unter Vermeidung von fetten Speisen und frischem Brot, welche angeblich zu schwer auf dem Magen lasten. Die Körperkraft hat wesentlich zugenommen, und Pat. steht wieder ihren Hausgeschäften vor. Keine kachektische Hautfarbe mehr. Stuhl regel-

mäßig und normal. In der Medianlinie eine 17 cm lange Narbe, etwas adhärent; keine herniöse Vorbuchtung. Im Epigastrium keine Spur von Resistenz nachweisbar. Leberrand an normaler Stelle, normal verschieblich; Oberfläche glatt. Die große Curvatur des geblähten Magens geht bis fingerbreit oberhalb des Nabels. Auch jetzt wird keine Resistenz fühlbar. Die Blähung bereitet der Patientin keinerlei Schmerzen.

Chemismus: Magen nüchtern leer. Nach dem Probefrühstück 40 ccm Filtrat, sauer reagierend. Keine freie HCl. Gesamtacidität: 0,328 ‰, HCl-Defizit 0,365 ‰. Keine organischen Säuren. Mikroskopisch keine langen Bazillen.

Fall 79. Melitine C., 66 J., Hausfrau in N. Eintritt 14. Juni 1902.

Anamnese: Im Winter 1900/01 zeitweise stechende Schmerzen in der Magengegend; Brechreiz und Regurgigation von Flüssigkeit. Interne Medication. Vom März an zunehmende Schwäche, welche Patientin oft ans Bett fesselte; Gefühl von Schwere im Magen und häufiges Erbrechen nach den Mahlzeiten. Im Laufe des letzten Monats oft mehrmaliges Erbrechen täglich. Im Januar bemerkte Patientin eine Geschwulst im Abdomen, die im letzten Monat rasch an Größe zunahm.

Allgemeinstatus: Höchst herabgesetzte Ernährung; hochgradige Anämie.

Spezialstatus: Unter dem Nabel eine harte, höckrige Geschwulst, leicht beweglich, quer verlaufend, 4 Querfinger vom Rippenrand entfernt. Der untere Rand liegt in 3 Querfingerbreite über der Symphyse. Leberrand 2 Querfinger vom rechten Rippenbogen nach unten in der Mamillarlinie.

Chemismus: Probefrühstück von 200 ccm. Ausgehebert 150. Retention am Morgen 50 ccm. Keine freie HCl. Gesamtacidität 1,3 ‰, HCl-Deficit 0,9 ‰. Milchsäurereaction stark positiv. Mikroskopisch lange Bakterien und Sarcine.

Klin. Diagnose: Carcinoma pylori.

Operation 19. Juli 1902. Bromäthyl-Äthernarkose. Medianschnitt. Tumor den Pylorus einnehmend, leicht vorziehbar; Colon transversum nach oben geschlagen und stark adhärent. Starke Verwachsungen mit dem Pankreas. Für ein 8 cm breites Stück Mesocolon läßt sich die Blutzufuhr nicht erhalten, weshalb das entsprechende Stück reseziert werden muß. Resection der kranken Partie 3—4 cm im Gesunden. Da eine Magenzange abgleitet, muß der Magen ohne provisorischen Verschluß occludiert werden. Der restierende Magen sieht schlauchähnlich langgezogen aus — da an der kleinen Curvatur sehr viel reseziert werden mußte —, so daß von typischer Gastroduodenostomie nach Kocher abgesehen werden muß, weshalb die alte Billrothsche Methode (I) ausgeführt wird. Schluß der Bauchdecken, Collodialverband.

Patholog.-anat. Befund (Prof. Langhans): Carcinoma simplex, die ganze Dicke der Magenwand einnehmend.

Verlauf: Am 2. und 3. Tage Magenspülungen; Patientin erbricht einmal. Nach 8 Tagen steht sie auf, fühlt sich jedoch sehr schwach. Heilung per primam; Pat. kann sich ordentlich ernähren, schwacht aber doch zusehends ab. 30. Juli Entlassung. Wie der Arzt schreibt, kam Pat. in extremis zu Hause an und erlag kurz nach der Ankunft der Entkräftung.

Der Transport hatte gegen den Willen des behandelnden Arztes stattgefunden. — Keine Section.

Fall 80. Emil R., 46 J., Bauwart in B. Eintritt 24. Juli 1902.

Anamnese: Im Jahre 1882 Ulcus ventriculi mit starker Blutung und Schmerzen nach dem Essen. Heilung nach $^1/_2$ Jahre. Vor 3 Jahren neuerdings Schmerzen 2—3 Stunden nach Nahrungsaufnahme, heftig, krampfartig; seither beinahe täglich Schmerzen; alle 3—4 Tage Erbrechen, worauf die Schmerzen abnehmen. Saures Aufstoßen seit 2 Jahren. Obstipation; bedeutende Abmagerung. Mutter ebenfalls magenleidend.

Allgemeinstatus: Herabgesetzte Ernährung; leichte trockene Bronchitis.

Spezialstatus: Im Epigastrium quer verlaufender, derb-höckriger Tumor, 14 cm breit, 7 cm hoch. Der untere Tumorrand steht 4 cm oberhalb des Nabels. Nach rechts scharfe Abgrenzung. Die Geschwulst ist respiratorisch schön verschieblich und nach den Seiten gut beweglich. Bei einer zweiten Untersuchung konstatiert man, daß die Geschwulst nach rechts sich konisch verjüngt bis zu einer minimalen Höhe von 3 cm. Bei Blähung des Magens tritt der Tumor sofort nach rechts gegen den Rippenrand empor und wird undeutlicher.

Chemismus: Probefrühstück. Ausgehebert 150 ccm. Reaction sauer. Freie HCl fehlt; Gesamtacidität 0,5 %, HCl-Defizit 0,5 %. Keine Milchsäure. Mikroskopisch: lange Stäbchen.

Diagnose: Carcinoma pylori.

Operation 6. August 1902: Bromäthyl-Äthernarkose; Medianschnitt. Sehr großer, aber gut vorziehbarer Tumor, an der kleinen Curvatur weit hinaufreichend; zahlreiche Drüsen gegen das Duodenum zu und an der großen Curvatur werden entfernt. Das Mesocolon transversum ist bis nahe an den Darm krebsig infiltriert, weshalb 25 cm Quercolon mit reseziert werden müssen. Es wird zirka die Hälfte des Magens reseziert (an der kleinen Curvatur gemessen 18 cm). Dabei gleitet eine Zange aus, so daß sich ziemlich viel Mageninhalt ergießt. Toilette. Manueller Verschluß bis zur Occlusion. Da sich die Naht ganz nach hinten zieht, muß das Duodenum in die vordere Magenwand eingeführt werden, unter Anlegen von Doyenschen Klammern. Bauchdeckennaht; Collodialverband.

Mikroskopisch (Prof. Langhans): Carcinoma, vom Charakter des Carc. simplex — medullare. Makroskopisch: Ausgedehntes Geschwür vom Charakter des Ulcus simplex.

Verlauf: Während den ersten Tagen Infusionen und wegen Aufstoßen Spülungen. Am 11. August treten peritonitische Erscheinungen auf, die von Durchfällen begleitet sind. Entwickelung eines Gasabszesses im oberen Wundwinkel, der eröffnet und drainiert wird. Unter zunehmendem Collaps erliegt Pat. am 14. August abends der Peritonitis.

Section: Jauchige fibrinöse Perforationsperitonitis; das Colon transversum zeigt in der Höhe des Rippenbogens eine 2 mm messende Perforationsöffnung, die von einer 2 mm breiten Zone weißlich nekrotischen Gewebes umgeben ist. In der Bauchhöhle ca. 1 $^1/_2$ Liter jauchig-eitrige Flüssigkeit. Geringe Fettdegeneration des Herzens.

Fall 81. Johann B., 64 J., in R. Eintritt 18. August 1902.

Anamnese: Seit 4 Monaten Magenschmerzen; schon früher Blähungen

und Aufstoßen; Appetitlosigkeit und Druck in der Magengegend. Erbrechen in unregelmäßigen Intervallen, vom Typus des Retentionserbrechens. Obstipation. 14 Tage vor Spitaleintritt erbrach Patient plötzlich große Mengen schwarzen, zum Teil geronnenen Blutes. Abmagerung. In letzter Zeit vorsichtige Diät. Vater starb an Magenkrebs; Mutter an einen Magenleiden, das nicht näher definiert wird.

Status: Mittelgroßer, magerer, anämischer Mann; unter dem rechten Rectus, etwas über Nabelhöhe, fühlt man eine leichtbewegliche, hühnereigroße Geschwulst. Bei Aufblähung des Magens verschiebt sich der Tumor nach rechts und scheint deutlich dem Magen anzugehören. Magen stark dilatiert. Die große Curvatur steht zwei Querfinger oberhalb der Symphyse.

Chemismus: Mageninhalt von saurer Reaction; freie Säure vorhanden; Milchsäurereaction positiv.

Diagnose: Carcinoma pylori.

Operation 2. September 1902: Bromäthyl-Äthernarkose; Medianschnitt. Hühnereigroßer Tumor am Pylorus, mit dem Netz und Mesocolon transversum verwachsen. Nach Lösung Resection mit Gastroduodenostomie gemäß der Kocherschen Methode. Schluß der Bauchdecken. Collodialverband.

Makroskopischer Befund: Hühnereigroßer Tumor am Pylorus, dessen untere Wand einnehmend; 2 Frankstück großes Ulcus, mit unregelmäßig höckrigem Grunde und ausgezackten Rändern. Im Centrum des Ulcusgrundes ein 3 mm haltendes Gefäßlumen, einer arrodierten Arterie entsprechend. Im Lumen des Gefäßes steckte ein thrombotischer Pfropf.

Mikroskopischer Befund (Prof. Howald): Zylinderzellencarcinom. Die aus der Umgebung mitgenommenen Drüsen sind normal.

Verlauf: Unter leichten Magenspülungen, Infusionen und Nährklysmen normal. Vom 5. Tage an Ernährung per os; Patient erholt sich rasch und kann am 15. September geheilt nach Hause entlassen werden. Wundverlauf p. p.

Laut Berichten vom 30. November 1903 und Oktober 1903 fühlt sich Patient vollkommen geheilt und gesund.

Nachuntersuchung vom 20. September 1904: Der Patient stellt sich in bestem Wohlsein vor und fühlt sich wieder ganz gekräftigt. Er sieht sehr gut aus, hat an Gewicht zugenommen (gegenwärtig wiegt er 62½ kg) und besorgt wieder seine tägliche Arbeit als Landwirt. Krankhafte Magenerscheinungen bestehen keine mehr; es trat nach der Operation nie mehr Aufstoßen oder Erbrechen auf; höchstens leichte Blähungen nach schwer verdaulichen Speisen. Patient nährt sich ohne Nachteil mit gewöhnlicher gemischter Kost. Blutungen aus dem Magen traten nicht mehr auf. Stuhlgang wieder regelmäßig und normal.

Im Epigastrium, vom Nabel median aufwärts, eine 12 cm lange Narbe, lineär, nirgends adhärent. Kleine, symptomlose Hernia epigastrica links vom oberen Narbenende, ohne deutlichen Zusammenhang mit der Narbe. Keine Spur von Resistenz oder Tumor im Epigastrium. Nirgends Druckempfindlichkeit. Leberrand an normaler Stelle, Oberfläche glatt.

Der Magen bläht sich links bis zur horizontalen Nabellinie; die große Curvatur steht in der medianen 2 Querfinger oberhalb des Nabels. Luft wird gut gehalten, dringt bei stärkerer Blähung etwas in die Därme. Keine

Schmerzen bei der Insufflation. Der Magen ist 4 Stunden nach gewöhnlichem Frühstück leer. Der ausgeheberte Mageninhalt ergibt deutliche Reaction auf freie Salzsäure.

Fall 82. Christian G., 49 J., Landarbeiter in Z. Eintritt 23. Okt. 1902.

Anamnese: Im August 1902 krampfartige Schmerzen in der Nabelgegend, namentlich nach dem Essen. Vor 6 Wochen zum erstenmal Erbrechen, welches seither fast täglich sich wiederholt. Appetitmangel, chron. Obstipation, rapider Kräfteverfall.

Allgemeinstatus: Ausgesprochene Kachexie; Emphysem. Hochgradige Anämie und Hydrämie mit Ascites.

Spezialstatus: Rechts vom Nabel harter, höckriger, gut beweglicher Tumor; große Curvatur 2 Querfinger unterhalb des Nabels

Chemismus: Das Filtrat enthält keine freie HCl. Gesamtacidität 0,146 %. Milchsäurereaction positiv. Keine Pepsinverdauung. Mikroskopisch Leptothrix; keine Sarcine.

Diagnose: Carcinoma pylori.

Der Patient wird forciert ernährt, jedoch ohne viel Erfolg. (Infusionen, Nährklysmen, subcutane Injectionen sterilen Öles.)

Operation 10. November 1902: Bromäthyl-Äthernarkose; Medianschnitt. Ascites; faustgroßer Tumor am Pylorus; zahlreiche Drüsen im Omentum majus und minus werden entfernt; Lösung von Verwachsungen mit dem Pankreas. Resection der kranken Partie (Duodenum mit Roux-scher Quetschzange gequetscht) mit nachfolgender Gastroduodenostomie nach Kocher. Naht der Bauchdecken; Verband.

Patholog.-anat. Befund: Zylinderzellkrebs, die ganze Dicke der Magenwand durchsetzend.

Verlauf: Patient nach der Operation ziemlich collabiert; Excitantien, Infusionen, Ölinjectionen. Am 12. November Leib ziemlich stark aufgetrieben; aus der oberflächlich eröffneten Wunde fließt wenig trüb-seröse Flüssigkeit, welche Bact. coli enthält. Am 17. November Exitus im Collaps.

Sektion: Die Nähte schließen überall dicht, neben denselben sowie in deren Umgebung feine Fibrinbeschläge. Auf der Serosa der Därme stellenweise ganz dünne Fibrinmembranen. Herzmuskulatur sehr blaß und schlaff. Beide Lungen emphysematös; Ödem; rechts zahlreiche bronchopneumonische Herde.

Fall 83. Christian Tsch., 56 Jahre, Landarbeiter in R. Eintritt 6. November 1902.

Anamnese: Vor 2 Jahren eine Zeit lang Magenschmerzen. Seit Juni oft 1/2 Stunde nach dem Essen eine Stunde dauernde heftige Schmerzen im Epigastrium. Interne Medication; da sie erfolglos blieb und Patient wegen der Schmerzen nur sehr wenig Nahrung zu sich nimmt, wird er vom Arzt zur Operation eingewiesen. Nur 1 mal Erbrechen, nie sauer. Obstipation.

Allgemeinstatus: Herabgesetzte Ernährung; Struma; Mitralinsuffizienz.

Spezialstatus: Rechts oberhalb des Nabels unregelmäßiger, derber Tumor, an Stelle des Pylorus, gut beweglich. Magen bläht sich bis 3 Querfinger unterhalb des Nabels; der Tumor geht dabei bedeutend nach rechts, beinahe bis zum Rippenbogen.

Chemismus: Probefrühstück. Filtrat 65 ccm. Nur mit Methylviolett

Reaktion auf freie HCl. Gesamtacidität 0,6 pro mille. Keine Milchsäure. Mikroskopisch Sarcine und lange Bakterien.

Diagnose: Carcinoma pylori.

Operation 14. November 1902: Bromäthyläthernarkose; Schrägschnitt von links oben nach rechts unten. Durchtrennung des rechten Rectus. Kleiner Pylorustumor; Entfernung mehrerer Drüsen aus Omentum majus und minus. Resektion typisch nach Kocher, mit Gastroduodenostomie. Bauchdeckennaht; Drain; Collodialverband.

Makroskopisch: Zeigt sich eine ganz glatte Ulceration, wie bei Ulcus simplex; noch zum großen Teile Schleimhautbedeckung des Tumors. Durchschnitt deutlich carcinomatös.

Mikroskopisch (Prof. Langhans): Cylinderzellkrebs, die ganze Magenwand durchsetzend.

Verlauf: Vom 23. November an Ernährung per os. Anfänglich leichte Bronchitis, die schnell abheilt. Sonst Heilungsverlauf durchaus normal, ohne Erbrechen. 29. November 1902 Entlassung. Patient hat sich ordentlich erholt, ist noch etwas schwach. Appetit gut, Ernährung mit gemischter Kost ohne Beschwerden. Stuhl regelmäßig und normal.

Ärztlicher Bericht über den weiteren Verlauf: Es ging dem Patienten zunächst sehr gut nach der Operation; er war wieder zu Kräften gekommen und konnte im Sommer 1903 leichtere Landarbeiten ganz gut verrichten. Zeitweise Konsultation des Arztes wegen leichten Verdauungsstörungen. Im November 1903 Ikterus und Abmagerung. Patient konnte nicht wieder zum Spitaleintritt veranlaßt werden. Mit der Zeit entwickelte sich im Epigastrium ein ausgedehnter Tumor mit Übergreifen auf die Leber. Patient starb am 30. März 1904, also 1 Jahr 5 Monate post operationem.

Fall 84. Herr Eduard B., 48 Jahre, Landwirt in E. Pr. Kl. Eintritt 27. Dezember 1902.

Anamnese: Im Juli 1901 zeitweise Gefühl von Würgen in der Speiseröhre, 3—4 mal täglich. Im August 1902 heftige Leibschmerzen und während 5 Wochen starke Diarrhoeen. Vom September an Schmerzen und Druckgefühl in der Magengegend, nach der Nahrungsaufnahme; Aufstoßen. Künstlich eingeleitetes Erbrechen brachte Erleichterung; Erbrochenes stinkend. Obschon ein Magenspezialist eine starke Pylorusstenose diagnostizierte, behandelte er den Patienten intern. Ein zweiter Spezialarzt schickte den Patienten wegen Carcinoma pylori zur Operation. Gewichtsabnahme ca. 15 kg. Mutter gestorben an Carcinoma uteri.

Allgemeinstatus: Kachexie, leichter Ikterus.

Spezialstatus: Starke Retention — morgens nüchtern stets 1 bis 1 1/2 l Mageninhalt. Kleiner, derber Tumor am Pylorus; Magen geht bis 3 Querfinger unter die horizontale Nabellinie.

Chemismus: Starke Retention, 1400 ccm. Keine freie HCl. Gesamtacidität 1,38 pro mille (der Magen war offenbar vor Einnahme des Probefrühstückes nicht gründlich entleert worden). HCl.-Defizit 0,17 pro mille. Milchsäure vorhanden.

Diagnose: Carcinoma pylori.

Operation 6. Januar 1903: Tumor ganz auf den Pylorus beschränkt;

zahlreiche Drüsen an großer und kleiner Curvatur werden reseziert. Resektion typisch nach Kocher mit Gastroduodenostomie.

Makroskopisch: Hochgradig stenosierendes Carcinom des Pylorus, mit derben scirrhösen Knoten, leicht ulceriert.

Mikroskopisch: Scirrhus und Cylinderzellkrebs (Prof. Langhans).

Verlauf: Ohne Besonderheiten. Patient wird am 23. Januar 1903 geheilt entlassen.

19. Dezember 1903: Patient stellt sich wieder vor wegen heftigen Schmerzen in der Magengegend. Es zeigt sich, daß ausgedehnte Metastasen im kleinen Netz vorliegen. Röntgenbestrahlung.

Exitus im Frühjahr 1904.

Fall 85. Rosine H., 39 Jahre in B. Eintritt 15. Januar 1903.

Anamnese: Im Juni 1902 Schmerzen in der Nabelgegend nach Nahrungsaufnahme und beinahe tägliches Erbrechen. Kreuzschmerzen, Abmagerung. Seit Herbst Verschlimmerung. Erbrechen oft erst stundenlang nach dem Essen. Auftreibung des Leibes. Bedeutender Kräfteverfall. Cessatio mens. vor 2 Jahren.

Allgemeinstatus: Reduzierte Ernährung; Hämoglobingehalt 55 Proz.

Spezialstatus: Exquisite Magenzeichnung. Am Pylorus in Nabelhöhe baumnußgroße, derbe, gut bewegliche Geschwulst von 4 cm Länge und 2½ cm Höhe. Große Curvatur 2 Querfinger über der Symphyse, kleine 2 Querfinger oberhalb des Nabels. Also Ptosis und Dilatation.

Chemismus: Probefrühstück: Ausgehebert 200 ccm. Reaktion sauer. Kleine freie HCl. Gesamtacidität 0,25 pro mille; HCl-Defizit 0,199 pro mille. Milchsäurereaktion positiv. Mikroskopisch lange Stäbchen; Fleischfasern. Retention täglich. 1000—1500 ccm.

Klinische Diagnose: Carcinoma pylori.

Operation 27. Januar 1903: Bromäthyläthernarkose. Schrägschnitt rechts, parallel dem Rippenbogen. Scharf abschneidender Tumor am Pylorus. Excision zahlreicher Drüsen an großer und kleiner Curvatur, sowie am Duodenum. Resektion typisch nach Kocher, mit Gastroduodenostomie.

Präparat makroskopisch: Hochgradige Stenosierung des Pylorus. Fingerbreite und ebenso dicke ringförmige Verhärtung am Pylorusring, starke Hypertrophie der Muscularis; auf der Magenseite schmale Ulcerationszone vom Aussehen des Ulcus simplex.

Mikroskopisch (Prof. Langhans): Carcinoma simplex und cylindrocellulare.

Verlauf: An den zwei ersten Tagen Magenspülungen wegen Erbrechen. Kleines Hämatom im oberen Wundwinkel Patientin wird am 23. Februar geheilt entlassen. Keine freie HCl. Milchsäurereaktion positiv.

Nachuntersuchung vom 13. August 1904. Die Patientin, welche vor der Operation nur mit Mühe allein gehen konnte, stellt sich in ausgezeichnetem Gesundheitszustand vor; ihre tägliche Beschäftigung (strenge Landarbeit) verrichtet sie ohne die geringsten Beschwerden. Sie kann alles essen, hat nie mehr erbrochen; kein Aufstoßen. Stuhlgang regelmäßig und normal. Patientin ist völlig wiederhergestellt; Gewicht 60 kg; Hämoglobingehalt wieder normal. Die Menses, welche vor der Operation während 2 Jahren ausgeblieben waren, sind seit 8 Monaten wieder regelmäßig aufgetreten. Allgemeinstatus normal. Im Epigastrium eine 12 cm lange,

schräg nach rechts absteigende, gut verschiebliche Narbe; keine Hernie. Epigastrium überall weich, tief eindrückbar, ohne die geringste Resistenz. Leber normal.

Probefrühstück: Filtrat 10 ccm. Reaktion sauer. Keine freie Säure. Gesamtacidität 0,547 pro mille. Kein in Zahlen ausdrückbares HCl.-Defizit, da ein Tropfen $^1/_{10}$ normal HCl. zu 5 ccm Filtrat zugesetzt schon intensive Reaktion auf freie Säure hervorruft. Keine org. Säuren, keine langen Bazillen.

Fall 86. Magdalena Z., 54 Jahre in St. Eintritt 20. März 1903.

Anamnese: Im Frühjahr 1902 Exzision eines Sarkoms des Septum narium. Zu dieser Zeit unter drei Malen heftige Krämpfe in der Magengegend, zugleich mehrmaliges Erbrechen. Im Dezember nochmals Magenkrämpfe; der Arzt konstatiert das Fehlen freier HCl.; den Rat, sich auf unserer Klinik nachuntersuchen zu lassen, befolgt Patientin erst jetzt, weil sie keine Beschwerden mehr hatte und auch nicht abmagerte. Menopause vor 4 Jahren.

Allgemeinstatus: Panniculus spärlich: Hämoglobin 75 Proz.

Spezialstatus: Im Bereiche der kleinen Curvatur ein querer Wulst, von Fingerdicke, nicht konstant zu fühlen. Bei geblähtem Magen steht die große Curvatur 3 Querfinger oberhalb der Symphyse, die kleine etwas über der horizontalen Nabellinie.

Chemismus: Ausgehebert nach Probefrühstück 50 ccm. Reaktion sauer. Keine freie HCl.; geringe Gesamtacidität; keine organischen Säuren. Mikroskopisch zahlreiche Epithelien, die leider nicht näher charakterisiert werden.

Klinische Diagnose: Wahrscheinlich Carcinoma ventriculi.

Operation 27. März 1903. Bromäthyläthernarkose nach 0,01 Morphium; Medianschnitt. Pylorus frei, aber an der Gallenblase stark adhärent. Pigmentierte Drüsen an der kleinen Curvatur. Magen von außen normal, an der kleinen Curvatur gegen den Pylorus zu fühlt aber der palpierende Finger einen wurstförmigen Tumor, der nur der Schleimhaut anzugehören scheint. Schnitt durch die vordere Magenwand parallel zu den Gefäßen, nach Schluß des Magens durch die elastische Zange. Es zeigt sich an der Hinterwand ein polypöser, blumenkohlartiger, weicher Tumor, nach Art eines Blasenpapilloms; es wird unter demselben die Quetschzange angelegt, was zum größeren Teile an die normale Schleimhaut geschehen kann, zum kleineren Teil, gegen die kleine Curvatur zu, wo der Tumor in die Muscularis hineinragt, an die ganze hintere Magenwand. Abtragung des Tumors über der Zange, und doppelte Naht der $^3/_5$ des Magenumfangs betragenden Öffnung. Bauchdeckennaht; Verband.

Makroskopisch: Breit aufsitzender, papillärer Tumor von 7 cm Länge und 4 cm Breite, ca. 2 cm erhaben, an einigen Stellen blaurot wie ein Blasenpapillom.

Mikroskopisch (Prof. Langhans): Beginnendes Cylinderzellencarcinom mit colloider Degeneration.

Verlauf: Kleines Hämatom; Heilung per primam intent. ohne Besonderheiten. Patientin wird am 6. April 1903 geheilt entlassen.

Nachanamnese und Status vom 12. August 1904: Die früheren Magenbeschwerden haben sich nicht mehr wiederholt; Ernährung mit ge-

mischter Kost. Patientin hat nicht die geringsten Magenbeschwerden, fühlt sich sehr gekräftigt und steht wieder ihren Haushaltungsgeschäften vor. Das Aussehen ist ein gutes; Körpergewicht 46 kg. Hämoglobingehalt normal. Leichte Bronchitis, sonst normaler Allgemeinstatus. Vom Processus xiphoides abwärts eine 9 cm lange, gut bewegliche Narbe. Keine Hernie. Leberrand an normaler Stelle, Oberfläche glatt. Der Magen bläht sich nach wenigen Stößen bis 2 Querfinger unterhalb des Nabels; kleine Curvatur 3 Querfinger oberhalb des Nabels. Kein Tumor nachweisbar. Die Blähung verursacht der Patientin nicht die geringsten Beschwerden.

Probefrühstück: Filtrat 10 ccm. Reaktion sauer; keine freie Säure; keine freie HCl. Gesamtacidität 0,12 pro mille; HCl-Defizit 0,18 pro mille. Keine organischen Säuren. Mikroskopisch normales Verhalten

Fall 87. Christian J., 59 Jahre, Holzer in M. Eintritt 16. April 1903.

Anamnese: Im Januar heftiges Brennen in der Magengegend mit saurem Aufstoßen, 1/2 Stunde nach dem Essen; nach 2 Stunden dann Erbrechen, nach Steigerung der Beschwerden. Oft enthielt das Erbrochene alte Speisereste. Seit Februar erbricht Patient täglich vorzugsweise während der Nacht. Erhebliche Abmagerung und Entkräftung.

Allgemeinstatus: Sehr schlechte Ernährung, sonst normal.

Spezialstatus: Zwei Finger breit über dem Nabel fühlt man einen kleinen, daumendicken, queren, gegen den rechten Rippenbogen hin verschieblichen Tumor. Der Magen bläht sich mit Leichtigkeit; wegen der starken Spannung der Bauchdecken sind jedoch die Konturen ungenau markiert; die Därme blähen sich auf.

Chemismus: Nach Probefrühstück ausgehebert 380 ccm, keine freie HCl.; Acidität 0,73 pro mille. Milchsäurereaktion positiv; mikroskopisch weder Sarcine noch lange Bazillen.

Klinische Diagnose: Carcinoma pylori.

Operation 12. Mai 1903. Bromäthyläthernarkose. Winkelschnitt wie für Gastroduodenostomie mit Durchtrennung des rechten Rectus. Zirkulärer, höckriger Tumor am Pylorus, gut vorziehbar. Tumor am Duodenum scharf abgegrenzt, ca. 8 cm weit auf den Magen übergreifend. Resektion der kranken Partie typisch nach Kocher, unter Mitnahme einiger Drüsen an der großen Curvatur, mit nachfolgender Gastroduodenostomie. Fortlaufende Peritonealfasciennaht; Naht des Rectus, Hautnaht, Verband.

Mikroskopischer Befund fehlt. Die späteren Lebermetastasen lassen jedoch keinen Zweifel an der Natur der Neubildung aufkommen.

Verlauf: Was die Magenfunktionen anbetrifft, sehr gut. Dagegen leidet Patient während mehreren Tagen an heftigen Diarrhoeen. Infusionen, Nährklysmen; vom 17. Mai an Ernährung per os, ohne Beschwerden vertragen. Die Prognose scheint in diesem Frühfall recht günstig zu sein. Entlassung den 28. Mai 1903. Patient erbrach nach der Operation nie mehr. Patient starb 4 Monate später an Perforativperitonitis. Verlauf derselben sehr heftig; Exitus 10 Stunden nach Beginn. Obduktion: Das große Netz und ein Teil des Magens (Nahtstelle) sind mit der vorderen Bauchwand stark verwachsen. Durch diese Adhäsionen wurde das Colon transversum vollständig abgeknickt und so in seiner Ernährung gestört, daß oberhalb der Abknickungsstelle Dehnungsgeschwüre entstanden, welche

zur Perforation des Darmes führten. Patient kam für operatives Eingreifen zu spät in Behandlung. Kein lokales Recidiv, jedoch Metastasen in Drüsen, Leber und Mesenterium.

Fall 88. Sophie K., 49 Jahre, Hausfrau in W. Eintritt 30. Juni 1903. Ausführliche Krankengeschichte fehlt.

Eintritt 30. Juni 1903. Operation 13. Juli 1903. Resektion mit Gastroduodenostomie nach Kocher. Mikroskopisch Cylinderzellkrebs. Verlauf normal. Entlassung 27. Juli, geheilt.

Im November 1903 stellt sich Patientin vor, hat 11 Pfund zugenommen; keine Spur von Recidiv; Ptosis hepatis, sonst alles in Ordnung. Kein Erbrechen, keine Schmerzen, Stuhl in Ordnung.

Laut ärztlichem Bericht vom 3. August 1904 stellten sich 6 Monate post op. allmählich wieder Verdauungsstörungen ein mit Schmerzen. In loco (retroperitoneal) apfelgroßer Recidivtumor; starke Vergrößerung der Leber. In den letzten 2—3 Monaten ante exitum Axillar- und Inguinaldrüsenschwellungen, sowie Entwicklung multipler hirsekorn- bis erbsengroßer Knötchen in der ganzen Cutis (Hautcarcinose?). Exitus 15. Juni 1904.

Fall 89. Herr Max R., 49 Jahre, Kaufmann in S. Pr. Kl. Eintritt 3. Juli 1903.

Anamnese: Im Jahre 1896 wurde Patient wegen starker Dilatatio ventriculi mit Retention gastroenterostomiert, und zwar mit sehr gutem Erfolge. Patient war dann während 3 Jahren völlig beschwerdefrei. Im Jahre 1899 neuerdings Eintreten von galligem Erbrechen, meistens morgens früh. Bitteres Aufstoßen. Hier und da waren dem Erbrochenen auch Speisen beigemischt; oft erbrach dagegen Patient schon $^1/_2$ Stunde nach dem Essen rein gallig. Druckgefühl im Epigastrium. Gewichtsabnahme im letzten Jahr 8 kg, dazu starke Entkräftung.

Allgemeinstatus: Spärlicher Panniculus; leichtes Emphysem. Hämoglobingehalt 82 Proz.

Spezialstatus: Abdomen flach; keine Resistenzen abnormer Art. Untere Magengrenze fingerbreit über dem Nabel; beim Aufblähen zeichnen sich die Magenkontouren nur schwach; die Luft entweicht nach dem Darm. Salol 26 Stunden nach Aufnahme im Urin nicht mehr nachweisbar. An der Magensonde etwas Blut.

Chemismus: Morgens nüchtern werden 60 ccm einer galligen Flüssigkeit mit etwas Blut entleert.

Probefrühstück: Ausgehebert 360 ccm, wieder mit etwas Blut. Keine freie Salzsäure; Gesamtacidität 0,3285 pro mille, HCl-Defizit 2,117 pro mille. Keine Milchsäure. Viel Gallenfarbstoff. Mikroskopisch nichts Abnormes.

Wahrscheinlichkeitsdiagnose: Carcinoma ventriculi.

Operation 8. Juli 1903. Morphium 0,01: Bromäthyläthernarkose. Medianschnitt nach Umschneidung der alten Narbe. Großer Tumor gegen den Pylorus zu, der sich wegen ausgedehnter Adhäsionen nicht vorziehen läßt. Herausheben des Tumors unter mühsamer Lösung der Adhäsionen nach Leber und Pankreas zu. Anlegen von je zwei Zangen an den Magen, nach links von der Gastroenteroanastomose, an das Duodenum und an die beiden (zu- und abführenden) Darmschenkel, und nachher Durchtrennung und Herausnahme der kranken Partie. Schluß des Duodenalstumpfes und

Occlusionsnaht des Magens. Quere Eröffnung des ehemaligen abführenden Schenkels 5 cm unterhalb seines oberen Endes, und Einsetzen des zuführenden Schenkels in die quere Öffnung nach der Y-Methode. Eröffnung der vorderen Magenwand 2 cm über der großen Curvatur; dann wird der abführende Darm in den Magen circulär eingenäht. Naht der Bauchdecken, Collodialverband. (Es wurden zahlreiche Drüsen an großer und kleiner Curvatur mitentfernt.)

Mikroskopischer Befund (Prof. Langhans): Carcinoma simplex, teilweise colloid degeneriert.

Verlauf: In den ersten drei Tagen tadellos. Patient erhält Infusionen und Nährklysmen. Vom 10. an Auftreibung des Abdomens, Aufstoßen; die Magenspülung entleert übelriechende, gelbe Massen. Darmzeichnung; das Colon ascendens erschallt tympanitisch, metallisch, die Leberdämpfung verschwindet; Colon descendens gedämpft. Glycerin und Ölklysmen sowie hohe Eingießungen haben keinen Effekt.

Diagnose: Ileus infolge Hindernis am Colon transversum.

II. Operation 12. Juli: Äthernarkose; Schnitt wie zur Freilegung der Flexura sigmoidea. Im Abdomen viel flüssiges Blut, das ausgetupft wird. Entleerung des Dünndarmes durch zwei provisorische Öffnungen. Enteroanastomose zwischen Flexura sigmoidea und der dem Coecum zunächst liegenden Dünndarmschlinge.

Der weitere Verlauf ist durchaus normal, und Patient wird am 11. August 1903 geheilt entlassen.

Wie die makroskopische Besichtigung zeigte, handelte es sich um ein über faustgroßes Carcinom der Pars pylorica, am Duodenum scharf abschneidend. Das Lumen des Pylorus ist nur noch 8 mm weit. Die carcinomatöse Partie am aufgeschnittenen Magen handtellergroß. Die Gastroenteroanastomose für 3 Finger gut zugängig und durchgängig. Zuführender Schenkel etwas weiter als der abführende.

Im März 1904 stellt sich Patient neuerdings vor. Die Magenfunktionen sind durchaus gut, doch besteht starker Ikterus infolge von Lebermetastasen.

Patient starb am 25. März 1904 unter den Symptomen der Cholämie infolge gewaltiger Lebermetastase. Die Magenfunktion blieb laut Bericht des behandelnden Arztes bis ad exitum eine gute; von Localrecidiv ließ sich nichts nachweisen. Patient hatte sich post op. recht gut erholt und an Gewicht zugenommen.

Fall 90. Frau Magdalena G., 50 Jahre, in St. Eintritt 22. Juni 1903.

Genauere Krankengeschichte fehlt. Es handelte sich um ein typisches Carcinoma ventriculi (Diagnose durch den mikroskopischen Befund bestätigt, Prof. Langhans). Am 14. Juli wurde die Resection nach Kocher mit Gastroduodenostomie ausgeführt. — Entlassung nach ungestörtem Heilungsverlauf den 30. Juli 1903. —

Ärztlicher Bericht vom 5. Oktober 1904: Die Patientin bietet sehr guten Allgemeinzustand. Von Recidiv ist absolut nichts nachzuweisen. Die Magenfunktionen waren seit der Operation gut. —

Fall 91. Jakob G., 61 Jahre. Mechaniker in B. Eintritt 14. Juli 1903.

Anamnese: Im Januar 1903 Schmerzen in der Magengegend, unabhängig von der Nahrungsaufnahme. Appetitabnahme und Abmagerung;

seit 2 Monaten Verschlimmerung, oft Erbrechen nach den Mahlzeiten oder morgens nüchtern. Aufstoßen. Patient wird vom Arzt mit der Diagnose Carc. ventriculi geschickt.

Allgemeinstatus: Schlechter Ernährungszustand; Emphysem. Chron. Obstipation.

Spezialstatus: Ein Tumor ist nicht fühlbar; der Magen ist stark dilatiert, bis 4 cm unterhalb des Nabels; an einer Stelle am Processus xiphoides druckempfindlich.

Chemismus: Probefrühstück: ausgehebert 300 ccm von saurer Reaction. Keine freie HCl. Milchsäurereaction stark positiv. Gesamtacidität 0,292 $^0/_{00}$; Salzsäuredefizit 0,792 $^0/_{00}$. Mikroskopisch nichts Abnormes.

Diagnose: Carcinoma ventriculi (pylori).

Operation 27. Juli 1903: Bromaethyl-Äthernarkose; Medianschnitt; Stenose und Verhärtung des Pylorus; Resection der kranken Partie, unter Mitnahme zahlreicher Drüsen an großer und kleiner Curvatur, typ. nach Kocher mit Gastroduodenostomie. Schluß der Bauchdecken; Collodialverband. —

Makroskopisch: Pars pylorica 9 cm lang; 1 cm vom Pylorus weg ein 4 1/2 / 3 cm messendes seichtes Ulcus, mit glattem derben Grunde und nur wenig erhabenen glatten Rändern. Muskulatur stark hypertrophisch. Submucosa deutlich krebsig infiltriert.

Mikroskopisch (Prof. Langhaus): Carcinoma ventriculi auf Ulcus. Carcinoma simplex und cylindrocellulare.

Verlauf: Tadellos; anfänglich Infusionen und Nährklysmen. Vom 3. Tage an Ernährung vollkommen per os. Am 6. August kannt Patient geheilt entlassen werden; erträgt gemischte Kost ausgezeichnet.

Kontrollstatus vom 20. Oktober 1903: Patient ist vollständig geheilt; kann alles essen, hat 32 Pfund an Gewicht zugenommen. Keine Magenbeschwerden; kein Recidiv.

Nachuntersuchung vom 15. August 1904: Patient stellt sich in ausgezeichnetem Wohlbefinden vor, sieht sehr gut aus und hat 22 kg an Gewicht zugenommen (seit op.), gegenwärtiges Gewicht 64 kg. Kein Erbrechen, ebensowenig Übelkeit oder Aufstoßen. Ernährung mit gewöhnlicher gemischter Kost ohne die geringsten Beschwerden. Der Patient, welcher vor der Operation äußerst schwach und gänzlich arbeitsunfähig war, verrichtet seine tägliche schwere Arbeit als Mechaniker-Werkführer ohne jeden Nachteil für sein Befinden.

Im Epigastrium 12 cm lange, kaum sichtbare, gut verschiebliche Narbe; keine Spur einer Bauchhernie. Im Epigastrium nicht die geringste abnorme Resistenz oder Druckempfindlichkeit. Leberrand an normaler Stelle; Oberfläche glatt. Der geblähte Magen geht bis einen Querfinger breit oberhalb des Nabels. Patient empfindet keine Schmerzen bei der Insufflation. Allgemeinstatus normal.

Probefrühstück: Filtrat des Ausgeheberten 20 ccm. Reaction sauer. Keine freie Salzsäure. Gesamtacidität 0,584 $^0/_{00}$. Salzsäuredefizit 0,51 $^0/_{00}$. Organische Säuren sind keine nachweisbar. Mikroskopisch keine langen Bazillen, keine Sarcinen.

Fall 92. Jakob H., 36 Jahre. Landwirt in R. Eintritt 21. Juli 1903.

Anamnese: Früher oft Magenbrennen und Aufstoßen: seit Februar

Magenschmerzen, vor den Mahlzeiten und in der Nacht. Abdomen während den Schmerzanfällen stark aufgetrieben; dazu Aufstoßen; Genuß von Speisen mildert die Schmerzen. Nie Erbrechen; Stuhl normal. Patient kommt auf Rat des Arztes zur Operation, weil das Leiden mit Mattigkeit, Abmagerung und Kräfteverfall kombiniert ist.

Allgemeinstatus: Deutlich herabgesetzte Ernährung.

Spezialstatus: über dem rechten Rectus, 3 cm oberhalb des Nabels fühlt man eine strangförmige quere Resistenz, von rechts oben nach links unten verlaufend. Kein deutlicher Tumor, keine Druckempfindlichkeit. Magenblähung wurde nicht ausgeführt.

Chemismus: Probefrühstück: Ausgehebert 260 ccm. Die Reactionen auf freie HCl sind schwach positiv; die Reaction auf Milchsäure negativ. Geruch nach Buttersäure. Gesamtacidität 1,314 ‰. Mikroskopisch keine Sarcinen oder langen Bazillen.

Diagnose: Carcinoma ventriculi.

Operation 28. Juli 1903: Bromaethyl-Äthernarkose; Medianschnitt. An der großen Curvatur und in der Concavität des Duodenums 2 große, derbe, auf dem Schnitt deutlich krebsige Drüsen, daneben noch zahlreiche Drüsen an der kleinen Curvatur, die mitentfernt werden. Pylorus frei; dagegen an der Hinterwand des Magens beinahe handtellergroße Infiltration; an der Rückfläche des Magens weißliche, platte Erhebungen. Unter Isolierung der carcinomatösen Partie werden alle Drüsen an Duodenum, großer und kleiner Curvatur entfernt und der Magen nach dem Pylorus und gegen die Cardia zu mit Doyenschen Zangen abgeschlossen. Exzision des kranken Mittelstückes mit Cooperscher Schere und Vereinigung beider Magenenden durch doppelte Circulärnaht. Schluß der Bauchdecken; Verband.

Präparat makroskopisch: Exzidiertes Stück 11 cm lang und 9½ cm breit; Ulcus von 5½ / 4 cm, ziemlich glatt; Rand 1—2 cm breit, in seinen äußeren Partien noch von Schleimhaut bedeckt, aber stark wallartig erhaben. Knötchen auf der Serosa; Schnittfläche: krebsige Infiltration.

Mikroskopisch (Prof. Langhans): Carcinoma simplex und cylindrocellulare. Lymphdrüsen mit Krebs.

Verlauf: Normal, unter anfänglicher leichter Temperatursteigerung. Vom 4. Tage an Ernährung per os. Primaheilung. 6. August 1903 Entlassung; ganze Kost wird tadellos ertragen.

Nachuntersuchung vom 9. August 1904: Patient sieht sehr gut aus, verrichtet ohne Beschwerden seine strenge Arbeit als Landwirt. Frühere Beschwerden von seiten des Magens gänzlich verschwunden; keine Magenschmerzen, kein Aufstoßen; die Schmerzen bei leerem Magen haben sich nicht mehr wiederholt. Patient ernährt sich ohne Nachteil mit gemischter Kost. Gewichtszunahme 8 kg (Gewicht 58 kg). Gesichtsfarbe frisch, Ernährungszustand gut. Subjectives Befinden sehr gehoben. — In der Medianlinie von Processus xiph. abwärts eine 12 cm lange, nirgends adhärente Narbe. Keine Spur einer Hernie. Epigastrium völlig frei; weder Resistenz noch Tumor. Leberrand an normaler Stelle; Oberfläche glatt. Allgemeinstatus normal. Der Magen bläht sich bis 2 Querfinger oberhalb des Nabels; geringes Spannungsgefühl; aber auch jetzt keine Resistenz fühlbar

Probefrühstück: Filtrat 110 ccm. Reaction sauer. Congoreaction positiv. Reaction auf freie HCl positiv, aber nur mit Methylviolett, nicht mit Phloroglucin-Vanillin. Gesamtacidität 1,1315 ‰. HCl-Überschuß 0,292 ‰. Reactionen auf organische Säuren negativ. Mikroskopisches Verhalten normal.

Fall 93. Anna F., 47 Jahre. Tagelöhnerin in St. Eintritt 6. August 1903.

Anamnese: Im Laufe des letzten Winters Auftreten von Magenschmerzen, unabhängig von der Nahrungsaufnahme, durch Zufuhr von Speisen gelindert. Zeitweise Erbrechen. Seit Ende April oft Erbrechen, 1—1½ Stunde nach dem Essen; Abmagerung. Vor 5 Wochen bemerkte Patientin einen nußgroßen Tumor links vom Nabel, leicht beweglich. Druckgefühl und Auftreibung der Magengegend. Erbrechen in letzter Zeit 2—3 mal täglich; Tumor zu Apfelgröße herangewachsen. Entkräftung; seit 4 Monaten Menopause. Früher Erysipel.

Allgemeinstatus: Panniculus atrophisch; Hämoglobin 35 Proz.

Spezialstatus: Links oben vom Nabel ein apfelgroßer, sicht- und fühlbarer Tumor, derb, unregelmäßig, in jeder Richtung ca. 6 cm messend; nach rechts strangförmige, zweifingerbreite Fortsetzung; Geschwulst gut verschieblich. Der Magen bläht sich bis handbreit unterhalb des Nabels; die kleine Curvatur steht 4 Querfinger oberhalb des Nabels. Der Tumor verschiebt sich dabei nach rechts und etwas nach oben.

Chemismus: Probefrühstück: Ausgehebert 60 ccm. Freie HCl vorhanden; Gesamtacidität 1,825 ‰. HCl-Überschuß 0,803 ‰. Keine Milchsäure; mikroskopisch keine langen Bazillen und Sarcinen.

Diagnose: Carcinoma ventriculi.

Operation 22. August 1903. Morphium 0,01. Äthernarkose. Medianschnitt. Tumor leicht vorziehhar, den Pylorus umfassend, beinahe den ganzen Magen einnehmend, vom Cardialteile nur ca. 6 cm freilassend. Keine Drüsen in der Tiefe. Freilegen der kranken Partie, Resection nach Anlegen von je zwei Zangen; Schluß des Magens durch 3fache Naht. Da sich der Magenrest nicht genügend vorziehen läät zur sichern Nahtanlage, wird das Duodenum gegen die Regel in die vordere Magenwand eingesetzt. Schluß der Bauchwunde, Collodialverband.

Makroskopisch: Ausgedehntes Carcinom mit 3 cm tiefem Ulcus.

Mikroskopisch (Prof. Langhans): Carcinoma cylindro-cellulare; zum Teil colloid degeneriert.

Verlauf: Durchaus ungestört. Infusionen und Nährklysmen; vom 4. Tage an Ernährung per os; die äußerst schwache Patientin erholt sich dank kräftiger Ernährung bei ungestörten Magenfunktionen ganz bedeutend und kann am 24. September geheilt entlassen werden. Ord. Pill. Blaudii.

Nachuntersuchung vom 12. August 1904: Die Patientin stellt sich in ausgezeichnetem Gesundheitszustande vor: die früheren Magenbeschwerden sind gänzlich ausgeblieben; gemischte Kost wird sehr gut ertragen. Kein Erbrechen, kein Aufstoßen. Patientin fühlt sich bedeutend kräftiger, hat an Gewicht zugenommen (sie wiegt 56 kg) und kann ihre schwere Arbeit als Taglöhnerin ohne Nachteil verrichten. Seit Januar sind die Menses wieder aufgetreten, regelmäßig; die heftigen Diarrhöen, welche vor der Operation bestanden, sowie der resultierende Prolapsus recti sind

nicht mehr aufgetreten. Der Hämoglobingehalt ist von 35 Proz. auf 100 Proz. gestiegen! Nach Aussage des behandelnden Assistenzarztes ist das Aussehen der Frau mit ihrem Zustand ante op. nicht zu vergleichen. — In der Medianlinie eine 10 cm lange schmale, gut bewegliche Narbe. Im Epigastrium keine Spur von Resistenz oder Tumor. Leber normal. Der Magen bläht sich bis 2 cm oberhalb des Nabels, dabei keine Beschwerden. Probefrühstück: Der Magen ist nach 1 und schon nach $^3/_4$ Stunde völlig leer; eine Untersuchung des Magens auf sein chemisches Verhalten ist deshalb nicht ausführbar; auch 3 Stunden nach dem Mittagessen findet man den Magen vollständig entleert. —

Fall 94. Herr Peter S., 59 Jahre, in W. Pr Kl. Eintritt 9. November 1903.

Anamnese: Mitte Juni nach reichlicher Mahlzeit Magendruck und Erbrechen, Speisen vermischt mit schwärzlichem Blut. Seither stets Druckgefühl im Epigastrium nach dem Essen, Brechreiz, Regurgitation schleimiger Massen, aber nie mehr Erbrechen. Milderung der Beschwerden bei dünnflüssiger Nahrung. Starke Amagerung; chronische Obstipation.

Allgmeinstatus: Herabgesetzte Ernährung.

Spezialstatus: Links von der Mittellinie, etwas oberhalb des Nabels, fühlt man eine birngroße, quere, respiratorisch verschiebliche Resistenz von höckriger Oberfläche und derber Consistenz, leicht druckempfindlich. Verschiebbarkeit gering Bei geblähtem Magen steht die große Curvatur 3 Querfinger unterhalb des Nabels. Der Tumor verschwindet nach rechts oben unter den Rippen. Blähung schmerzhaft.

Chemismus: Probefrühstück: Ausgehebert 100 ccm. Keine freie HCl; Gesamtacidität 0,365 $^0/_{00}$. Reaction auf Milchsäure negativ (in der Retention war sie positiv).

Diagnose: Carcinoma ventriculi.

Operation 16. November 1903: Bromaethyl-Äthernarkose: Medianschnitt. In der Pylorusgegend birngroßer Tumor; Pylorus selbst jedoch ganz frei. Lösung an der kleinen Curvatur schwierig, weil hier zahlreiche Drüsen weit hinaufreichen. Adhäsionen nach dem Pankreas werden getrennt. Resection typisch nach Kocher, mit dem Unterschied, daß der Pylorus gerade noch erhalten und in die hintere Magenwand eingesetzt werden kann. Schluß der Bauchdecken; Hautdrain, Verband.

Präparat makroskopisch: Tumor bis 4 cm an den Pylorus heranreichend; sehr groß; entfernt von demselben kirschgroßer isolierter Knoten in der Schleimhaut.

Mikroskopisch (Prof. Langhans): Carcinoma simplex, bis zur Serosa reichend.

Verlauf: Patient starb am 1. Dezember 1903 an putrider Bronchitis mit Bronchopneumonie.

Fall 95. Mathilde B., 39 Jahre. Uhrmacherin in C. Eintritt 19. November 1903.

Anamnese: Schon als Kind Magenschmerzen; seit $7^1/_2$ Jahren Verschlimmerung, Schmerzen namentlich abends stärker. Seit 5 Monaten oft nächtliches Erbrechen von Schleim; rasche Gewichtsabnahme und Entkräftung. Patientin erbrach bald auch tagsüber, zeitweise Retentionserbrechen in großen Mengen. Die Magenspülungen förderten einmal kaffeesatzähn-

liche Massen zu Tage. Druckgefühl im Epigastrium nach dem Essen; Obstipation. Seit 5 Monaten Resistenz rechts vom Nabel. Früher Typhus.

Allgemeinstatus: Sehr starke Abmagerung; Hämoglobin 70 Proz. Gewicht 45 kg.

Spezialstatus: Schon inspektorisch Gastroptose und Gastrectasie zu konstatieren. Rechts vom Nabel eine derbe, höckrige Geschwulst, schmaler gegen den Pylorus zu, breiter nach dem Magen hin, scharf abgegrenzt, von Form der Pyloruscarcinome. Starke peristaltische Wellen, den Tumor nach rechts verschiebend. Tumor gut verschieblich. Der geblähte Magen reicht bis 2 Querfinger nach oben von der Symphyse; die Luft tritt sogleich in das Duodenum über.

Chemismus: Probefrühstück: Ausgehebert 350 ccm. Reaction sauer; Keine freie HCl. Gesamtacidität 0,803 ‰. Keine Milchsäure. In der Retention wurde einmal freie HCl nachgewiesen, und zwar fand sich ein HCl-Überschuß von 0,51 ‰ bei einer Gesamtacidität von 2,06 ‰. —

Klinische Diagnose: Carcinoma pylori.

Operation 23. November 1903: Bromaethyl-Äthernarkose; Medianschnitt. Tumor entsprechend dem klinischen Befund; zahlreiche Drüsen an großer und kleiner Curvatur werden entfernt; ebenso Drüsen am Duodenum. Nach Freilegung der kranken Partie Resection, typisch nach Kocher, mit Gastroduodenostomie. Bauchdeckennähte; Verband.

Präparat: makroskopisch: Pylorus auf Kleinfingerdicke stenosiert. Ulcus von 4½ cm Durchmesser an der vorderen und hinteren Wand, nur an der kleinen Curvatur eine Schleimhautbrücke von 3 cm Breite freilassend. Makroskopischer Charakter des Ulcus simplex.

Mikroskopisch (Prof. Langhans): Carcinoma colloides auf Ulcus. (Makroskop. mehr Ulcus simplex.)

Verlauf: Durchaus glatt. Infusionen; vom 2. Tage an Ernährung per os. 12. Dezember 1903 Entlassung. Patientin hat sich bedeutend erholt und erträgt gemischte Kost ohne Beschwerden.

Laut Brief vom 9. August 1904 ist Patientin vollständig geheilt, sie hat nicht mehr die geringsten Beschwerden, kann alles ohne Beschwerden essen und wiegt gegenwärtig 56 kg. Sie fühlt sich wieder ganz hergestellt und ist äußerst glücklich und dankbar.

Nachuntersuchung vom 20. September 1904. Die Patientin stellt sich in sehr gutem Befinden vor. Sie besorgt wieder ihre Hausgeschäfte und geht daneben ihrem Beruf als Uhrmacherin nach. Patientin fühlt sich bedeutend kräftiger, hat an Gewicht zugenommen und wiegt gegenwärtig 112 Pfund, vor der Operation wog sie noch 89 Pfund. Die Menses, welche vom Juli 1903 an weggeblieben waren, haben sich seit Februar 1904 neuerdings eingestellt und treten seither regelmäßig alle 4 Wochen auf. Magenbeschwerden sind nicht mehr die geringsten vorhanden. Kein Erbrechen, kein Aufstoßen oder Magendruck. Patientin nährt sich mit gemischter Kost und fühlt sich dabei vollkommen wohl.

Im Epigastrium eine 8 cm lange, kaum sichtbare Narbe; keine Andeutung einer herniösen Ausbuchtung. Das Epigastrium ist überall tief eindrückbar, ohne daß man auf eine abnorme Resistenz gelangt. Leberrand an normaler Stelle, Oberfläche glatt.

Der Magen bläht sich bis 2 Querfinger oberhalb der horizontalen

Nabellinie; Luft gut zurückgehalten. Ein Tumor ist auch jetzt nicht fühlbar. Patientin empfindet nicht die geringsten Schmerzen bei der Insufflation.

Probefrühstück: Man entleert nur einige Kubikzentimeter leicht gelb gefärbter, schleimiger Flüssigkeit. Die Reaction auf freie Säure ist deutlich positiv.

Fall 96. Eleonore S., 19 Jahre, Uhrmacherin in C. Eintritt 23. Mai 1904.

Anamnese: Erkrankung Mitte Januar mit heftigen Magenschmerzen, Übelkeit und Erbrechen; Menge des Erbrochenen 2 l, mit Orangen, die vor 14 Tagen genossen worden waren. Seither erbrach Patientin beinahe jeden Morgen. Schmerzen und Druckgefühl im Epigastrium, eine Stunde nach dem Essen. Schmerzen nach dem Rücken und linken Arm ausstrahlend. Auftreibung und Gefühl von Schmerz in der Magengegend. Alle Beschwerden nehmen nach dem Erbrechen sofort ab. Seit Ende Januar nur flüssige Nahrung; Obstipation; Abmagerung und Entkräftung. Vor 2 Monaten Geburt. Mutter gestorben an Carcinoma ventriculi inoperabil.

Allgemeinstatus: Herabgesetzte Ernährung; Hämoglobin 85 Proz.

Spezialstatus: Man fühlt nach rechts und oben vom Nabel einen kleinen, quergestellten, etwa daumendicken und 3—4 cm langen Tumor; Magen stark dilatiert, zieht sich in queren Linien kräftig zusammen. Der geblähte Magen geht bis 3 Querfinger über die Symphyse und rechts bis 3 Querfinger über die Spina a. s., quere Einschnürung. Breitendurchmesser des Magens 18 cm; Querdurchmesser von links oben nach rechts unten 28 cm. Am rechten oberen Ende die kleine Resistenz. An der großen Curvatur fühlt man einige Drüsen.

Chemismus: Probefrühstück: Filtrat 165 ccm. Reaktion sauer; keine freie HCl; Gesamtacidität 0,438 pro mille; HCl-Defizit 0,415 pro mille. Milchsäurereaktion stark positiv; Buttersäure vorhanden. Mikroskopisch massenhaft lange Bakterien. — Morgens Retention von 1400 ccm.

Klinische Diagnose: Carcinoma pylori.

Operation 2. Juni 1904: Bromäthyläthernarkose; Medianschnitt. Tumor am Pylorus. Wegnahme einiger Drüsen an der großen Curvatur und in der Konkavität des Duodenums; an der kleinen Curvatur gehen zahlreiche Drüsen sehr hoch hinauf; ihre Entfernung ist sehr schwierig, gelingt jedoch vollständig. Nach Freilegen der kranken Partie Resektion typisch nach Kocher, mit Gastroduodenostomie. Naht der Bauchdecken, Hautnaht, Collodialverband.

Präparat: mikroskopisch: Pylorus auf einen Spalt von 6 mm stenosiert; Wand an entsprechender Stelle auf 1 cm verdickt; auch nach dem Magen zu Muscularis stark hypertrophisch, in nahezu federkieldicken Bündchen. Ulcus von 2½ cm Durchmesser, Schleimhaut am Ende wulstig und derb; Submucosa carcinomatös infiltriert. Knötchen auf der Serosa; Geschwür sieht sonst eher wie Ulcus simplex aus.

Mikroskopisch (Prof. Langhans): Carcinoma simplex, bis zur Serosa reichend. In den Drüsen ausgedehnte Krebsmetastasen.

Verlauf: Am zweiten Tage Magenspülung, wobei etwa 300 ccm zersetztes Blut entleert werden. Vom 3. Tage an Ernährung per os. Heilung tadellos, so daß Patientin am 18. Juni entlassen werden kann.

Kein Erbrechen mehr; gemischte Kost wird sehr gut vertragen. Stuhl regelmäßig.

Nachuntersuchung vom 2. August 1904. Patientin sieht bedeutend besser aus und hat 17 Pfund an Gewicht zugenommen. Seit der Operation nie mehr Erbrechen, auch keine Magenschmerzen mehr. Immer noch Menopause. Patientin fühlt sich bedeutend kräftiger, hat guten Appetit und ernährt sich ohne die geringsten Beschwerden mit gemischter Kost. Allgemeinstatus normal. Narbe linear, nicht adhärent; keine herniöse Vorbuchtung. Im Epigastrium nirgends eine Resistenz. Der geblähte Magen geht bis zum Nabel. Leberrand an normaler Stelle, Oberfläche glatt. Morgens nüchtern keine Retention.

Probefrühstück: Keine freie Säure. Gesamtacidität 0,365 pro mille. HCl-Defizit 0,547 pro mille. Mikroskopisch spärliche mittellange Bazillen, keine Milchsäure.

Fall 97. Frau Emma W., 55 Jahre, in H. Pr Kl. Eintritt 1. August 1904.

Anamnese: Vor 18 Jahren Magenkatarrh; seit 4—5 Jahren herabgesetzter Appetit. Im April begann übelriechendes Aufstoßen nach dem Essen, das bald von Schmerzen begleitet wurde, welche oft auch tagelang andauerten. Seit Mai kaffeesatzartiges Erbrechen, meistens 1 Stunde nach dem Abendessen; die Schmerzen gingen dann zuweilen zurück. Meistens wurden große Mengen erbrochen. Appetitabnahme, Abmagerung (seit April 25 Pfund Gewichtsabnahme). Obstipation.

Allgemeinstatus: Kachexie; Hämoglobingehalt 67 Proz.

Spezialstatus: Abdomen groß; Plätschergeräusche in der Nabelgegend. Der Magen bläht sich bis Handbreite unterhalb des Nabels, mißt quer 22 cm, in der Höhe 18 cm. Keine Kontraktionen. Ein Tumor ist nicht zu fühlen.

Chemismus: Retention am Morgen 380 ccm.

Probefrühstück von 350 ccm. Ausgehebert nach 2 Stunden 220 ccm. Filtrat 180 ccm. Reaktion sauer. Keine freie HCl, Milchsäure positiv. HCl-Defizit 1,2 pro mille. Milchsäurereaktion im Retinierten stark positiv.

Diagnose: Carcinoma pylori.

Operation 3. August 1904: Bromäthyläthernarkose; Medianschnitt; kleiner höckriger Tumor am Pylorus, unter dem weit nach unten reichenden linken Leberlappen gelegen. Lösung einer Adhäsion nach dem Pankreaskopf, wobei ein kleines Stück Pankreas abgetragen wird. Entfernung einiger Drüsen an der großen Curvatur; Resektion des Magens typisch nach Kocher, mit Gastroduodenostomie. Schluß der Bauchdecken; Verband.

Präparat: makroskopisch: Pylorus auf 8 mm stenosiert; einen derben, 2 cm breiten Ring bildend, der nach der großen Curvatur in einen derben, höckrigen Tumor übergeht; letzterer mit einem Stück Pankreas verwachsen. An der kleinen Curvatur Ulcus von 3 cm Durchmesser, tief, mit unregelmäßigen, wallartigen, sehr derben Rändern. Der Durchrchnitt zeigt deutlich krebsige Infiltration der verdickten Magenwand; Knötchen auf der Serosa.

Mikroskopisch (Prof. Howald): Carcinoma cylindrocellulare, bis in die Serosa fortgeschritten.

Verlauf: Mäßige Temperatursteigerung; wegen Auftreibung des Abdomens und Aufstoßen Magenspülung, wobei reichlich Gase entleert werden.

Darmrohr. Schmerzen in der Wunde während 3 Tagen. Vorübergehende Incontinentia urinae. Von da an normaler Heilungsverlauf. Leichte Diät wird gut ertragen. 17. August Entlassung.

Ärztlicher Bericht vom 13. September 1904: Der Zustand der Patientin hat sich in den letzten 14 Tagen so erfreulich besser gestaltet, daß Patientin aus der Anstalt des Spezialarztes, welchem sie für Nachbehandlung überwiesen worden war, entlassen werden kann. Die Patientin hat sich körperlich auffallend erholt, geht spazieren, schläft sehr gut und ist in jeder Hinsicht reconvalescent.

Seither führte Prof. Kocher noch 4 weitere Pylorectomieen wegen Carcinom aus, deren casuistische Mitteilung einer späteren Publikation unter gleichzeitiger Berücksichtigung des mikroskopischen Verhaltens der Magenmucosa vorbehalten bleibt.

Die sämtlichen mitgeteilten Fälle wurden durch Herrn Prof. Kocher operiert, mit Ausnahme von Nr. 77 und 81, welche Herr Dr. Steinmann, ehem. 1. Assistent der Klinik, und Nr. 93, den Herr Dr. Arnd, ehem. Sekundärarzt, resecierte.

Allgemeiner Teil.

Von den 98 operierten Patienten waren 47 weiblichen, 50 männlichen Geschlechts. Dieses geringfügige Überwiegen der männlichen Patienten vermag die allgemein geltende Anschauung nicht umzustoßen, daß der Magenkrebs bei Männern und Frauen ziemlich gleich häufig vorzukommen pflegt. Die Verteilung der Patienten auf die einzelnen Dezennien ist aus nachstehender Tabelle ersichtlich:

Altersjahre	unter 20	20 - 30	30—40	40—50	50 - 60	60—70	Total
Frauen	1	3	13	17	12	1	47
Männer	—	5	14	13	16	2	50
Total	1	8	27	30	28	3	97

In Übereinstimmung mit anderen Statistiken finden wir, daß die Mehrzahl der Fälle, nämlich 59,8 Proz. dem 40.—60. Altersjahre angehören, während auf das 30.—40. Jahr 27,8 Proz., auf das 60.—70. nur 3 Proz. entfallen. Jünger als 30 Jahre waren 9 Patienten, was einen Prozentsatz von 9,2 ergibt. Im übrigen halten sich das 4., 5. und 6. Dezennium mit 27, bezw. 30 und 28 Fällen so ziemlich das Gleichgewicht.

Ein übersichtlicheres Bild von der Frequenz des Magenkrebses bei unseren Fällen gibt nachstehende Curve, welche zeigt, daß das Carcinom vom 20. Jahre an in Erscheinung tritt, rasch ansteigend im 4. Dezennium, während im 5. das Maximum der Frequenz erreicht

wird; einen geringen Abfall bietet das 6. Dezennium, und jenseits des 60. Jahres stellen unsere Magenkrebsfälle nur noch vereinzelte Ausnahmen dar.

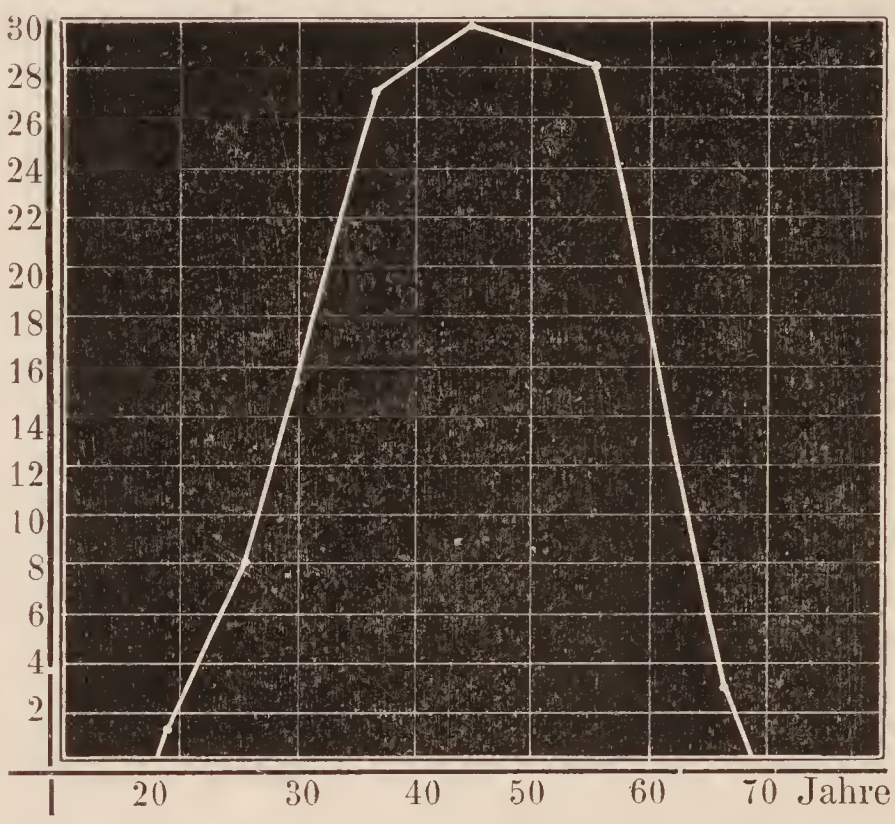

Das Alter der Patienten schwankt von 19 zu 66 Jahren. Sehr bemerkenswert ist hinsichtlich des Alters Fall 96, welcher eine erst 19jährige Patientin betrifft; interessant ist dabei, daß die Mutter des Mädchens an inoperablem Carcinoma ventriculi starb. Der weitere Verlauf des Falles bestätigt übrigens die Erfahrung, daß die Carcinome bei jugendlichen Individuen sehr rasch und bösartig zu verlaufen pflegen; denn obschon die Patientin relativ in einem Frühstadium zur Operation kam — Dauer der Erkrankung ca. 3 Monate; Tumor kaum daumengroß — entwickelte sich bereits 2 Monate post operationem eine carcinomatöse Peritonitis, die gegenwärtig sehr rasche Fortschritte macht. —

Der Anamnese wurde in jedem Falle eingehende Berücksichtigung zu teil; im allgemeinen bot dieselbe bei den verschiedenen Patienten in wesentlichen Punkten ein übereinstimmendes Bild; vereinzelt zeigte die Vorgeschichte jedoch nicht unwesentliche Abweichungen vom Gewohnten, die allerdings meistens im Befunde, welcher bei der Operation erhoben wurde, ihre entsprechende Erklärung fanden. Abgesehen von rascherem oder langsamerem Wachstum der Neubildung, was ein früheres oder späteres Einsetzen alarmierender Symptome bedingen kann, lautet die Anamnese oft wesentlich anders, je nachdem der Tumor den Pylorus oder eine Curvatur in der Hauptsache einnimmt, wie auch die Entwicklung des Carcinoms auf der

Basis eines Ulcus simplex dem Krankheitsbild ein besonderes Gepräge zu verleihen vermag. Wie wir an anderer Stelle sehen werden, lokalisierte sich die carcinomatöse Neubildung in der überwiegenden Mehrzahl unserer Fälle an der Pars pylorica; es würde nicht angehen, aus diesem Ergebnis allein einen bindenden Schluß auf die vorwiegende Lokalisation des Magenkrebses zu ziehen, da wir hier nur solche Fälle in Betracht ziehen, welche zur Radikaloperation gelangten. Daß aber ein radikaler Eingriff noch in Frage kam, an Stelle einer Probelaparotomie oder palliativen Gastroenterostomie, verdankten unsere Patienten wohl vielfach der Lokalisation des Tumors am Pylorus und den relativ frühzeitig daraus resultierenden Symptomen der Pylorusstenose mit ihren Folgeerscheinungen. Diese Symptome sind es denn auch, welche unsere Anamnesen vorwiegend beherrschen. Beiläufig sei hier erwähnt, daß sich auch in vorliegendem Material Fälle finden, welche trotz Lokalisation der Neubildung am Pylorus Retentions- und Stenoseerscheinungen vermissen lassen. Es sind das teilweise Fälle, bei welchen eine schmale Zone normaler Schleimhaut im Pylorusring erhalten blieb, so daß eine mechanische Behinderung für die Entleerung des Magens sich nur in untergeordneter Weise geltend machte. Als Beispiel führen wir Fall 55 an:

„Der Polorus ist auf eine Länge von 7 cm von dem Carcinom eingenommen, mit Ausnahme eines 1 cm breiten Streifens an der großen Curvatur; längs dieser freien Rinne gleitet der Finger ohne Widerstand durch den Pylorusring in das Duodenum.“ — Die Patientin hatte nicht die geringsten Stenoseerscheinungen dargeboten.

Daß auch in Fällen, wo der ganze Pylorus in die Neubilduug einbezogen ist, Stenosensymptome fehlen können, ist bekannt; unbedeutende Stenosierung des Pyloruslumens, welche durch kräftige Magenperistaltik compensiert wird, dürfte hier in vielen Fällen die richtige Erklärung geben. Oft macht sich übrigens in solchen Fällen die Stenose geltend, sobald konsistentere Speisen genossen werden, während flüssige Ingesta anstandslos passieren. Entsprechend wird man in unsern Anamnesen oft die Angabe finden, daß die Retentionsbeschwerden zurückgingen, sobald der Patient flüssige Diät beobachtete. Anderseits finden wir auch Fälle, wo anfänglich ziemlich bedeutende Stenosensymptome für längere Zeit gänzlich schwanden: ob hier durch successive Hypertrophie der Magenmuscularis die Kompensation erreicht wurde, oder die fortschreitende Ulceration der Neubildung die Passage teilweise neuerdings frei machte, ließ sich an Hand der vorliegenden Krankengeschichten nicht entscheiden.

Die Zeit, welche vom Auftreten der ersten Symptome bis zum

Spitaleintritt verstrich, ist bei unsern Patienten außerordentlich verschieden; zunächst ist ein Unterschied zwischen den verschiedenen initialen Krankheitszeichen zu machen. Beinahe in jeder Anamnese treten als klassische Symptome auf: Appetitverminderung, Aufstoßen, Druck und Gefühl von Schwere in der Magengegend nach dem Essen, Erbrechen, Schmerzen, Abmagerung und Entkräftung. Gewöhnlich traten nun die leichteren Symptome wie Appetitmangel, Pyrosis, Magendruck und Schmerzen bedeutend früher auf, als das alarmierende Erbrechen, und zwar datierten diese Initialsymptome oft schon auf 1½ bis 2 Jahre zurück.

Für das wichtigste Symptom, das Erbrechen, finden wir in der Dauer eine bedeutende Schwankung. Bei einem einzigen Fall (80) mit früheren Ulcussymptomen ging das Erbrechen auf 3 Jahre zurück, und in Fall 89, den wir separat betrachten müssen, weil der Patient vor der Pylorectomie wegen Dilatation gastroenterostomiert worden war, bestand seit 4 Jahren zeitweise galliges Erbrechen. Im übrigen betrug die längste Zeit für die Dauer des Erbrechens 1 Jahr, die kürzeste 6 Wochen im Fall 82, und nur 3 Tage bei Patient Nr. 71; in letzterem Falle handelte es sich um ein perforiertes Ulcus carcinomatosum. Die nähere Berechnung ergibt, daß das Erbrechen durchschnittlich ca 7 Monate vor Spitaleintritt sich einstellte. Dagegen war dieses Hauptsymptom keineswegs constant. Unter sämtlichen 97 Patienten erbrachen 71 kürzere oder längere Zeit vor der Operation; dabei ist nur in 22 Fällen das sonst als pathognomonisch geltende Erbrechen kaffeesatzartiger Massen angegeben; dieses wichtige Symptom erscheint demnach für unsere Zusammenstellung nicht als besonders typisch. Viele Patienten erbrachen regelmäßig ½ bis mehrere Stunden nach der Nahrungsaufnahme; eine andere Gruppe von Fällen, wo nur einmal im Tag, oder während der Nacht, oder auch nur von Zeit zu Zeit in größeren Mengen erbrochen wurde, waren dem typischen Retentionserbrechen zuzuzählen und pflegen, wie auch unser Material beweist, mit excessiver Gastrektasie verbunden zu sein wie z. B. Fall 96. Oft gaben die Patienten ohne weiteres an, daß sie sehr erstaunt waren, im Erbrochenen ganz alte Speisereste zu bemerken, (so z. B. vor Wochen verschluckte Kirschkerne), ein Symptom, welches die Magendilatation und ursächliche Pylorusstenose von vornherein vermuten ließ. Erwähnenswert ist noch, daß in vereinzelten Fällen das Erbrechen nach einmaligem, intialem Auftreten dauernd ausblieb.

Eigentliche Hämatemesis, Erbrechen frischen Blutes, führt Broquet unter den 52 Fällen seiner Publikation drei Mal an, während wir diesem

Symptom in unsern 45 Fällen nur 2 Mal begegnen; es gelang uns nicht, die Coincidenz desselben mit der Entwicklung eines Carcinoma ex ulcere nachzuweisen. Es ist übrigens auch erklärlich, daß die Charaktere des Ulcus simplex durch das wuchernde Carcinom völlig verwischt werden können, so daß der anatomische Nachweis des Carcinoma ex ulcere am Präparat nicht mehr gelingt, und dann kann es sich auch um Arrosion eines arteriellen Gefäßes im Grunde eines carcinomatösen Geschwürs handeln, wie unser Fall 81 sehr schön zeigte. Es fand sich nämlich dort im Grunde des Zweifranksstück großen carcinomatösen Ulcus ein 3 mm weites, von einem thrombotischen Pfropfe verschlossenes Arterienlumen. Der betreffende Patient hatte 11 Tage vor Spitaleintritt plötzlich eine profuse Magenblutung durchgemacht.

Anamnesen, welche zur Annahme eines früheren Ulcus rotundum berechtigen, finden wir in 4 Fällen unserer 2. Gruppe (Fall 56, 58, 80 und 95). Dabei konnte der Pathologe in Fall 58 und 95 noch mikroskopisch die Diagnose „Carcinoma ex ulcere" stellen; in Fall 56 ergab die Besichtigung des Präparates keine Anhaltspunkte für Ulcusgenese, während bei Nr. 80 das Geschwür makroskopisch deutlich die Charaktere des Ulcus simplex aufwies. Daneben verfügen wir noch über 2 Fälle, wo histologisch Carcinom auf Ulcus simplex festgestellt wurde, ohne daß eine typische Ulcusanamnese vorlag (67 und 91). Immerhin gingen bei Nr. 67 die ersten Symptome auf 2 Jahre zurück, während in Fall 91 von der Nahrungsaufnahme unabhängige Schmerzen bestanden, wie wir sie bei Ulcus simplex häufig sehen. In Broquets Gruppe finden wir 4 sichere Ulcusanamnesen, und zwar konnte in einem Falle auch mikroskopisch die Diagnose „Carcinom auf Ulcus simplex" bestätigt werden. In weiteren 6 Fällen diagnostizierte der Histologe Carcinoma ex ulcere, während entsprechende anamnestische Anhaltspunkte fehlten. Im ganzen lag demnach bei 16 Patienten Carcinomentwicklung auf der Basis eines Ulcus simplex vor, was einen Prozentsatz von 16,5 ausmacht. Diese Zahl ist nicht unbedeutend höher, als die von Häberlin berechnete von ca. 7 Proz.; auch Nordmann fand für 126 von Körte operierte Fälle nur 5 Mal ziemlich sichere Ulcusgenese.

In zahlreichen Krankengeschichten kehrte die Angabe wieder, der Patient sei Jahre lang vor seiner jetzigen Erkrankung dyspeptisch gewesen; diese unbestimmte Ausdrucksweise läßt natürlich keine Entscheidung zu, ob es sich um Magenkatarrhe mit anatomischen Veränderungen der Mucosa, um Sekretionsanomalien oder gar um bland verlaufende Ulcera simplicia handelte.

Wir erwähnten bereits, daß die leichteren Symptome wie Übel-

keit, Aufstoßen, Blähungen der Magengegend, welche bei Ptosis und Dilatation etwa auch als Auftreibung des Abdomens imponierte, Magendruck und Regurgitation beinahe durchwegs früher auftraten, als das Erbrechen; jedenfalls aus dem einfachen Grunde, weit diese Initialsymptome der Ausdruck einer weniger hochgradigen Pylorusstenose sind. Daneben wird auch das Verhältnis der motorischen Kraft des Magens zu der vorliegenden Stenose bis zu einem gewissen Grade maßgebend sein.

Übelriechendem Aufstoßen oder Erbrechen entsprach stets ausgedehnte jauchende Ulceration des Krebses, oder exquisite Stagnation des Mageninhaltes.

Eine ganz wesentliche Rolle spielen in unsern Krankengeschichten die Schmerzen, und zwar meistens als früheres, einige Male als Initialsymptom. Wo stärkere Schmerzen behauptet wurden, fanden sich mit Ausnahmen Verwachsungen mit Netz, Leber, Pankreas oder gar mit der Bauchwand, welche bei einsetzender Magenperistaltik gezerrt werden konnten. Bei sensibeln Patienten, welchen das Druckgefühl im Epigastrium als Schmerz imponierte, wurden irgendwie bedeutende Verwachsungen auch etwa vermißt. Dagegen konnte man sich in mehreren Fällen, wo die Anamnese „Magenkrämpfe nach dem Essen“ anführte, direkt durch Inspektion überzeugen, wie der Magen sich in kurzen Intervallen tonisch kontrahierte, um den stenosierten Pylorusring zu überwinden; oft genügte schon die Insufflation zur Auflösung dieser schmerzhaften Kontraktionen der Magenmuscularis. — Eine besondere Stellung nehmen natürlich die Schmerzen in der Vorgeschichte derjenigen Patienten ein, welche früher an rundem Magengeschwür mit Hyperacidität litten.

Zu verschiedenen Malen begegnen wir der Angabe, daß die Schmerzen und das Druckgefühl nachließen, sobald Erbrechen eingetreten war, weil nach der Entleerung des Magens kein weiterer Grund für verstärkte Magenperistaltik vorliegt; diese Beobachtung veranlaßte auch mehrere Patienten, durch künstliche Einleitung des Brechaktes sich Erleichterung zu verschaffen. Über ausstrahlende Schmerzen nach Brust, Rücken und Schultern wurde relativ selten geklagt.

Sämtlichen Patienten war eine mehr oder weniger bedeutende Abmagerung und Entkräftung aufgefallen; der Gewichtsverlust konnte meistens nicht zahlenmäßig angegeben werden, betrug aber in einigen Fällen 8 bis zu 18 kg innerhalb kurzer Zeit. Dem entsprach auch die zunehmende Mattigkeit, der oft rapide Kräfteverfall, die beängstigende Schwäche und gänzliche Arbeitsunfähigkeit vieler Patienten. In dieser allgemeinen Dykrasie lag wohl auch die Ursache der anticipierten Klimax, welche viele Patientinnen konstatiert hatten, indem schon

Monate vor Spitaleintritt die früher regelmäßigen Menstruationen bei nicht im klimakterischen Alter befindlichen Patientinnen ausgeblieben waren.

Was das Verhalten des Stuhles anbetrifft, war chronische Obstipation beinahe Regel, was bei einer Pylorusstenose mit chronischem Erbrechen schon aus rein mechanischen Gründen leicht erklärlich ist. Beimischung von Blut zum Stuhl wurde nur ausnahmsweise beobachtet, so von Patientin Nr. 56. Dagegen begegnen wir noch hie und da der Angabe, daß zeitweise Diarrhöen bestanden; ob es sich dabei um accidentelle Darmerkrankungen oder vielleicht um Reizung der Darmmucosa durch jauchende Krebssekrete handelte, ist kaum zu entscheiden. Das vereinzelt angegebene quälende Durstgefühl erklärte sich in den betreffenden Fällen zwanglos aus der vorliegenden Pylorusstenose mit ihren Folgeerscheinungen, da ja nach den Untersuchungen von Mehrings im Magen kaum nennenswerte Mengen von Wasser resorbiert werden.

Einzelne Patienten hatten selbst kürzere oder längere Zeit, in einem Falle schon 6 Monate vor Spitaleintritt, einen Tumor im Abdomen konstatiert und konnten manchmal auch Auskunft über das Wachstum der Geschwulst geben. Bezüglich der Frage, ob und wann ein Arzt konsultiert wurde, können wir nur angeben, daß unsere Fälle meist von Ärzten eingewiesen wurden, daß jedoch im allgemeinen die Konsultierung derselben verhältnismäßig spät erfolgte, wenn entweder das alarmierende konstante Erbrechen oder der rasche Verfall die Patienten zu ängstigen begannen. Leider kam es auch vor, daß Patienten zu einer Zeit intern oder homöopathisch behandelt wurden, wo bei genauer Untersuchung die richtige Diagnose hätte gestellt werden können, wenn nicht, wie z. B. in einem Falle, der eine sehr gebildete Patientin betraf, die Palpation des Abdomens und die Untersuchung des Magens mittels der Sonde vom behandelnden Kollegen verschmäht worden wäre zu Gunsten der Diagnose — „nervöse Dyspepsie". Noch bedenklicher erschien uns ein Fall, bei welchem ein Magenspezialist trotz Feststellung einer hochgradigen Pylorusstenose und Anacidität die schönste Zeit mit Massage und Elektrisieren des Magens verlor.

Zum Schluß dieser anamnestischen Betrachtung möchten wir noch die Frage der Heredität kurz streifen, welcher früher eine große Bedeutung zugeschrieben wurde. Im Gegensatz zu Nordmann, der auf 126 Fälle nur 1 mal hereditäre Belastung nachweisen konnte, finden wir eine homologe Heredität von 15,4 Proz. Nicht mitgerechnet sind dabei 2 Fälle, wo die Mutter des Patienten an Carcinoma uteri gestorben war. Die Heredität scheint also doch ein nicht ganz zu unterschätzendes Moment zu bilden, denn wie wir aus der Arbeit

Schönholzers entnehmen (Krönleinsche Klinik), stellt sich nach seinem Material die Heredität des Magenkrebses auf 13,6 Proz., eine Zahl, die von der unsrigen nicht wesentlich differiert. Aus Kappelers Fällen berechnet sich die Heredität sogar auf 20 Proz. (6 Fälle auf 30).

Über Trauma als ursächliches Moment findet sich in keiner unserer Krankengeschichten eine maßgebende Angabe.

Allgemeinstatus: Die meisten Patienten boten einen ganz bedeutend reduzierten Ernährungszustand, entsprechend der beobachteten Gewichtsabnahme. Einzelne sahen auch ausgesprochen kachektisch aus, zeigten das ausgesprochene Bild der gefürchteten Krebskachexie. Wir verhehlen uns allerdings nicht, daß es gerade beim Magencarcinom unüberwindlichen Schwierigkeiten begegnen muß, zu unterscheiden, was Wirkung der chronischen Unterernährung und was spezifische Krebswirkung ist, wie viel mit andern Worten auf die sogenannte Krebskachexie fällt. — Die Mehrzahl der Patienten hatte deutlich anämische Farbe, und entsprechend ergab die Untersuchung des Blutes Oligochromämie, mit Hämoglobinwerten von 35 Proz. (Fall 60 und 93) bis 40 oder 60 Proz. In einem Falle der ersten Gruppe betrug der Hämoglobingehalt des Blutes sogar nur noch 28 Proz. Ikterus fand sich nur bei zwei Patienten (60 und 84), ohne daß die Laparotomie bereits Lebermetastasen nachgewiesen hätte. Weitere zufällige Komplikationen sind in den betreffenden Krankengeschichtsauszügen erwähnt. Das größte Interesse beanspruchten wegen der Prognose allfällige Lungenkomplikationen, wie Emphysem und Bronchitis, welchen wir in einigen Fällen begegnen. Im Interesse der Operationsstatistik liegt es jedenfalls nicht, wenn trotz der Gefahr postoperativer Pneumonien derartige Patienten der eingreifenden Operation unterworfen werden, und gerade unsere Fälle beweisen, daß unter Umständen auch geringfügige Lungenaffectionen eher eine Contraindication involvieren dürften, als selbst sehr reduzierter Ernährungs- und Kräftezustand.

Spezialstatus: Naturgemäß interessiert bei der Spezialuntersuchung die Nachweisbarkeit eines Tumors hervorragend hinsichtlich der Diagnosenstellung, nächstdem die Feststellung von Dilatation und Ptose, welche in vielen Fällen ohne besondere Hilfsmittel gelang. Gleichwohl wurde nie versäumt, durch Luftinsufflation genauen Aufschluß über Lage und Grenzen des Magens zu erlangen; zudem gelang es meistens, aus der Verschiebung, welche der Tumor bei Aufblähung des Magens erlitt, wertvolle Anhaltspunkte für die Lokalisation desselben zu erhalten. Zur Bestimmung der Motilität und Untersuchung des Magenchemismus bedienten wir uns des Boas-

Ewaldschen Probefrühstückes (400 ccm Tee ohne Milch und Zucker, eine halbe Semmel), welches nach vorheriger Magenspülung gegeben und eine Stunde nach Einnahme wieder ausgehebert wurde, um abgesehen von Bestimmung des makroskopischen Aussehens und Messung der Filtratmenge auf chemisches und mikroskopisches Verhalten untersucht zu werden. Wo aus besonderen Gründen ein weniger voluminöses Probefrühstück gegeben, oder nur retinierte Massen untersucht werden konnten, haben wir das in der Kasuistik jeweilen speziell bemerkt. Wo nähere Angaben fehlen, diente das Boas-Ewaldsche Frühstück als Basis der Untersuchung. Eine große Zahl der Patienten wurde klinisch vorgestellt; doch wurden auch die klinisch nicht vorgestellten Fälle mit verschwindenden Ausnahmen von Herrn Prof. Kocher persönlich untersucht; die Notizen unter der Rubrik Spezialstatus bilden Auszüge aus den entsprechenden Diktaten.

Unter vorstehenden 45 Fällen konnte 34 mal ein deutlich abgrenzbarer, wohl charakterisierter Tumor palpatorisch nachgewiesen werden, in einem Falle (66) allerdings nur in der Narkose; 6 mal war eine deutliche Resistenz nachweisbar, welche teils als dem Pylorus angehörig erkannt, teils sogar nach ihren Dimensionen gut bestimmt werden konnte. Nur in drei Fällen (89, 91 und 97) war trotz genauer Untersuchung eine Geschwulst nicht palpabel. Zwei Fälle lassen die Krankengeschichte teilweise vermissen. Broquet fand bei seinen 52 Patienten 41 mal einen deutlichen Tumor, 2 mal eine sichere Resistenz, während in 8 Fällen das Palpationsresultat negativ war.

Zusammenstellend fanden wir

in 75 Fällen deutlichen Tumor
= 77,3 Proz.,
„ 8 „ deutliche Resistenz
= 8,2 Proz.,
„ 11 „ negatives Palpationsergebnis
= 11,3 Proz.,
3 Fälle ohne Angaben.

Daß ein Tumor nicht stets palpiert werden konnte, hatte seine verschiedenen Ursachen. In einigen Fällen lag die Geschwulst derart unter dem weit nach unten reichenden linken Leberlappen, daß sie unmöglich dem palpatorischen Nachweis zugänglich sein konnte; bei anderen Patienten ergab die Laparotomie sehr starke Adhäsionen mit dem Pankreas oder Leberhilus, welche den Tumor nach oben und hinten fixierten und auch das inspiratorische Tiefersteigen beeinträchtigten. Dann finden sich noch Fälle, wo die krebsige Infiltration wesentlich der Hinterwand des Magens und kleinen Curvatur entlang

nach oben sich entwickelt hatte, was ebenfalls geeignet sein konnte, die Palpation zu erschweren. Daß auch nur straffe Anspannung der Bauchdecken dem Nachweis des Tumors im Wege stehen kann, zeigt Fall 66, indem die Palpation der Geschwulst dort erst in Narkose möglich wurde.

Jedenfalls beweisen auch unsere Fälle, daß ein fühlbarer Tumor neben den sonst vorhandenen charakteristischen Erscheinungen des Magenkrebses der für die Diagnose wichtigste Anhaltspunkt ist. Auch wird die Ansicht, daß ein palpabler Magentumor in der Regel schon nicht mehr exstirpierbar sei, ebenfalls widerlegt. Im Gegenteil werden wir sehen, daß palpable Tumoren eventuell sogar mit dauerndem Erfolg entfernt werden können.

Vergleichsweise sei erwähnt, daß Nordmann unter 38 resezierten Fällen nur 4 mal den palpatorischen Nachweis eines Tumors vermißte, Kappeler unter 30 Fällen nur bei einem einzigen Patienten; Schönholzer gibt an, daß bei 35 Resezierten der Krönleinschen Klinik 32 mal der sichere Nachweis eines Tumors gelang.

Was nun die Identifizierung der Geschwülste als Magentumoren betrifft, so haben wir mit Rücksicht auf das klinische Interesse alle wesentlichen Punkte in unseren Krankengeschichtsauszügen wiedergegeben. Charakteristisch war in einer großen Anzahl von Fällen, daß der fühl- und sichtbare Tumor die Konfiguration der Pars pylorica darbot: konischer Tumor mit breiter Basis nach links oder links unten, allmähliche Verjüngung nach rechts hin gegen die Pylorus-Duodenalgrenze, — lineare, scharfe Abgrenzung nach rechts. Damit war in den betreffenden Fällen auch die Lokalisationsdiagnose so gut wie entschieden. Entsprechend findet sich öfters die kurze Angabe: „Tumor von charakteristischer Form“ ergänzt „der Pars pylorica“. In anderen Fällen, wo ein mehr rundlicher Tumor vorlag, fühlte man an der rechten oder oberen Circumferenz den Pylorus als zapfen-strangförmige, daumendicke Fortsetzung nach rechts in horizontaler oder leicht ansteigender, bei stärkerer Ptosis auch in senkrechter Richtung, so daß die Pars horizontalis superior duodeni zu einer Pars verticalis ascendens wurde. Die Lage der Geschwülste war meist tiefer, als der normalen Lage des Pylorus beim Gesunden entspricht, etwa in Höhe der horizontalen Nabellinie oder etwas nach oben von derselben, korrespondierend mit der meistens zu konstatierenden stärkeren oder geringeren Ptosis, auf welche wir noch zu sprechen kommen werden.

Die Tumoren saßen ungefähr gleich häufig links wie rechts vom Nabel, je nachdem der Magen gefüllt oder entleert war, und war zlokalisierte sich bei gefülltem Magen, so bei starker

Retention, der Tumor rechts von der Medianlinie, nach Ausheberung links, wenn die Neubildung der Regio pylorica angehörte. Wo stärkere Adhäsionen fehlten, zeigten die Geschwülste gute Beweglichkeit, indem sie sich sowohl respiratorisch deutlich verschoben, als auch passiv in verschiedenen Richtungen beweglich waren. Natürlich ließ dieses Verhalten die Möglichkeit einer Radikaloperation stets relativ groß erscheinen. Auf das differentialdiagnostische Kriterium der exspiratorischen Fixierbarkeit des Tumors finden wir in den Krankengeschichten keine spezielle Rücksicht genommen. Dagegen bildete das Ergebnis der Magenblähung in ihrer Rückwirkung auf den Tumor stets ein entscheidendes diagnostisches Moment; die Insufflation wurde deshalb auch nur unterlassen, wo im Allgemeinzustand, Blutungsgefahr oder starken Schmerzen eine Contraindication lag. Das Verhalten des Tumors bei der Magenblähung war nun für alle Pyloruscarcinome ausnahmslos ein typisches, indem schon bei mäßiger Insufflation der Tumor nach rechts, eventuell zunächst nach unten rückte, um sich bei stärkerer Blähung immer mehr dem rechten Rippenbogen zu nähern, meist bis auf wenige Querfingerbreiten an denselben herantretend. Aus diesem charakteristischen Verhalten ließ sich die Diagnose Tumor pylori ohne weiteres stellen. Dazu kommt noch, daß der Übergang der Contouren des geblähten Magens in den Tumor inspektorisch, palpatorisch und percussorisch sich unschwer konstatieren und demonstrieren ließ. Neubildungen, welche die Hinterwand des Magens interessierten, wurden selbstverständlich bei der Blähung ganz oder teilweise verdeckt, und auch Geschwülste der großen Curvatur dokumentierten sich sogleich als solche.

Die Konsistenz der Geschwülste war beinahe ausnahmslos ebenfalls charakteristisch, indem es sich um derbe, derb-elastische, harte und höckrig-unregelmäßige Tumoren handelte, so daß, abgesehen von der Häufigkeit des Magenkrebses, die Diagnose Carcinom auch aus dem Palpationsbefund eine wesentliche Stütze erhielt.

Noch möchten wir auf einen Punkt aufmerksam machen, der im Interesse einer gerade beim Krebs so erwünschten Frühdiagnose höchst wichtig ist: Kleinere Tumoren sind oft sehr schwer und durchaus nicht konstant zu fühlen. Es bedarf dazu oftmals wiederholter und genauester Untersuchung, wie auch einige unserer Frühfälle beweisen. Wo deshalb Verdacht auf eine carcinomatöse Neubildung vorliegt, läßt sich bei starker reflektorischer Anspannung der Bauchdecken auch eine Untersuchungsnarkose wohl rechtfertigen, da der

definitive Erfolg von einer Frühoperation abhängt. Jedenfalls sollte in zweifelhaften Fällen eine wiederholte Untersuchung, unterstützt durch Entleerung der Därme, durch Ausheberung und Blähung des Magens, nie versäumt werden. Daß jedoch auch dort, wo man nur eine mehr oder weniger bestimmte Resistenz oder überhaupt nichts Abnormes fühlt, oft eine Wahrscheinlichkeitsdiagnose noch gestellt werden kann oder gar die Probelaparotomie in ihr Recht tritt, beweisen eine Anzahl unserer durch operativen und pathologisch-anatomischen Befund verifizierten Fällen.

Wo nicht schon die Auftreibung der Nabelgegend sowie des Epigastriums und die Plätschergeräusche auf Ptosis und Dilatation hingewiesen hatten, gab die Magenblähung stets den gewünschten Aufschluß. Bei den 45 Patienten unserer Gruppe fand sich 34 mal Dilatation erheblichen Grades, welche 14 mal mit geringerer oder stärkerer Ptosis vergesellschaftet war, wobei die kleine Curvatur mehrmals in der horizontalen Nabellinie stand. Die Gastrectasie war oft so bedeutend, daß die Curvatura major bis zur Symphyse oder einige Fingerbreiten oberhalb derselben reichte, die seitlichen Magengrenzen sogar über die verlängerte Mamillarlinie hinaus. Es betraf das durchwegs Fälle mit hochgradiger Pylorusstenose. Brouquet führt in seiner Statistik nur 8 mal Dilatation erheblichen Grades an, was vielleicht nur auf unvollständiger Verwertung der Staten beruhen dürfte. — Ziemlich allgemein wird das Entstehen der Gastroptose auf vermehrten Zug des vergrößerten und durch den chronisch retinierten Inhalt beschwerten Magens zurückgeführt, was wohl auch für unsere Fälle teilweise zutrifft. Daß der Tumor als solcher einen wesentlichen Zug ausübe, glauben wir kaum; ein größerer Einfluß kommt wohl der Erschlaffung der Bauchdecken und vielleicht auch der Aufhängebänder infolge des meist evidenten Fettschwundes zu.

Über die motorischen Magenfunctionen ließ sich in der Mehrzahl der Fälle schon aus Anamnese und physikalischer Untersuchung ein Urteil gewinnen; das Boas-Ewaldsche Probefrühstück gab durch Messung der Filtratmengen in dieser Beziehung zahlenmäßige Werte. Wo trotz vorgängiger Magenspülungen sich am Morgen regelmäßig größere Mengen, bis zu 1 ½ und 2 l Mageninhalt fanden, war eine starke Stauung und Hypomotilität von vornherein sicher. Nach Sahli liefert das Boas-Ewaldsche Probefrühstück gewöhnlich physiologischerweise nicht mehr als 30—70 ccm Filtrat, während Filtratmengen von 200—300 ccm motorische Insuffizienz oder Hypersekretion wahrscheinlich machen. Bei den geringen Aciditätsgraden unserer

Fälle liegt natürlich kein Grund vor, an Hypersekretion zu denken, umsomehr als andere Symptome mit den abnorm hohen Filtratmengen gleichsinnig konkurrierten und zur Annahme einer motorischen Insuffizienz berechtigten. Tatsächlich bewegen sich die Filtratmengen bei unseren Patienten mit geringen Ausnahmen in Zahlen über 100 ccm, oft zwischen 200 und 300 ccm, in einem Falle werden sogar 500 ccm Filtrat gewonnen (58). In letzterem Falle liegt es allerdings nahe anzunehmen, daß der Magen vor Verabreichung des Probefrühstückes nicht ordentlich ausgewaschen wurde. Im ganzen wurde unter 45 Fällen 29 mal bedeutende Retention festgestellt, während bei einigen Patienten unter consequenten Magenspülungen und vernünftiger Diät die Magenmotilität sich wieder soweit besserte, daß sie als annähernd suffizient erscheinen konnte.

Das Verhalten des Magenchemismus spielt bei der Diagnose „Carcinoma ventriculi" nach übereinstimmendem Urteil eine so wesentliche Rolle, daß auch auf unserer Klinik die sekretorischen Funktionen der Magenmucosa, soweit ohne Anwendung komplizierter Methoden möglich, stets einer genauen Prüfung unterzogen wurden.

Abzüglich zweier nicht zu unserer Verfügung stehenden Krankengeschichten wurden 43 Patienten von den 45 Pylorectomierten unserer Gruppe auf ihren Magenchemismus untersucht, von den 52 Broquetschen Fällen 37. Dabei wurde gefunden:

untersuchte Fälle 80,
freie Salzsäure fehlte in 66 Fällen,
freie Salzsäure war vorhanden in 14 Fällen.

Dabei ist zu bemerken, daß bei Patient Nr. 95 das Probefrühstück keine freie HCl aufwies, während in der Retention solche nachgewiesen wurde, verbunden mit normaler Gesamtacidität. Bei der Berechnung wurde der positive Ausfall der Reaktion berücksichtigt. Wir fanden demnach

Fehlen freier HCl in 82,5 Proz.
Vorhandensein „ „ „ 17,5 „ unserer Fälle.

Entsprechend dem Fehlen freier Salzsäure zeigten 21 Fälle unserer Gruppe eine sehr geringe Gesamtacidität von 0,07 bis zu 0,9‰, während unter physiologischen Verhältnissen das Boas-Ewaldsche Probefrühstück nach einer Stunde Gesamtaciditätswerte von 1,5 bis 2,0‰ liefert. Doch boten einige Patienten trotz des Fehlens freier HCl höhere Gesamtacidität; so z. B. Fall 4 eine solche von 2,0‰. Für ganz exakte Verwertung sollte allerdings angegeben sein, wie lange nach der Ausheberung das betreffende Filtrat titriert wurde, um den Einfluß einer protrahierten Milchsäuregärung ausschließen zu können.

Mit Rücksicht auf die bekannte Tatsache, daß bei maligner Degeneration eines Ulcus simplex, wo also früher eventuell Hyperacidität bestand, trotz dem Vorhandensein eines Carcinoms (carcinoma ex ulcere) freie Salzsäure und normale Säurewerte gefunden werden können, sahen wir uns veranlaßt, diejenigen Fälle, welche freie HCl aufwiesen, in dieser Hinsicht nachzusehen.

Zunächst finden wir unter Broquets Fällen mit freier Salzsäure einen Patienten mit Sarkom des Magens, einen zweiten mit Carcinoma ex ulcere und einen dritten, der früher die Symptome von Hyperacidität und Ulcus darbot. Zwei weitere Patienten waren seit 21, respektive 4 Jahren „dyspeptisch", können also möglicherweise an Hyperacidität gelitten haben. Auch bei unserer Gruppe finden sich meistens in denjenigen Fällen, wo freie Säure nachgewiesen werden konnte, Besonderheiten, welche die Abweichung von der Regel zu erklären geeignet erscheinen: Bei Patient Nr. 59 saß der Tumor an der kleinen Curvatur, Beschwerden waren bereits seit 6 Jahren vorhanden und können wohl kaum auf Carcinom allein bezogen werden; Stenosierung des Pylorus fehlte, während das Neoplasma ausgiebig ulceriert war. Wir erwähnen die beiden letzten Momente, weil es nicht so ganz fern liegt, anzunehmen, daß auch langdauernde Stagnation und Zersetzung des Mageninhalts, oder jauchende Krebssekrete die Mucosa derart schädigen können, das Hypo- oder Achlorhydrie eintritt. In Fall 69 bestanden 2 Jahre ante operationem Ulcussymptome und zudem hatte ein Arzt damals Hyperacidität festgestellt. Bei Nr. 71 handelte es sich um ein perforiertes Ulcus, daß erst seit kurzer Zeit Beschwerden verursachte und makroskopisch die Charaktere des Ulcus simplex bot. Fall 67 war Cylinderzellkrebs auf Ulcus simplex, und bei Fall 81 läßt eine vorhergegangene profuse Magenblutung an primäres Magengeschwür denken. Nr. 92 hatte früher Symptome von Hyperacidität und Ulcus-Beschwerden, wozu noch kommt, daß der Tumor an der Hinterwand des Magens saß, den Pylorus freilassend, so daß Stauung fehlte; ebenfalls präliminäre Ulcussymptome hatte Patientin 93, und bei Nr. 95 endlich war die Genese des Carcinoms aus einem runden Magengeschwür sowohl anamnestisch unverkennbar nachzuweisen, als auch der Anatome histologisch noch Carcinoma et ulcere zu constatieren vermochte.

Aus unserm Material ergibt sich somit als Regel das Fehlen freier HCl, wo nicht Bildung eines Carcinoms auf der Basis eines Ulcus simplex vorlag. Als weitere Erklärungsmöglichkeit fand sich „Sitz des Tumors außer-

halb der Pars pylorica und entsprechend fehlende Stagnation".

Ebenso typisch war das Verhalten der Milchsäure. Das Untersuchungsergebnis war folgendes:

positive Milchsäurereaktion in 56 Fällen
negative „ „ 20 „

Unter letzteren waren 12 Fälle solche, bei denen freie HCl vorhanden war, was der Annahme entspricht, daß durch das Vorhandensein der anorganischen Säure die Milch- und Buttersäuregärung gehemmt wird; deshalb ist auch in der überwiegenden Zahl von Fällen mit Fehlen freier HCl Milchsäure vorhanden. Diese Annahme scheint bei unserem Material durch die Tatsache umgestoßen zu werden, daß 1. bei 8 Patienten freie HCl und Milchsäure gleichzeitig fehlten, 2. bei 3 Patienten trotz des Vorhandenseins freier HCl auch die Milchsäurereaktion positiv ausfiel. Doch ist ad 2 zu bemerken, daß es sich um Fälle mit hochgradiger Stenose und Stauung handelte; daß aber in einem hochgradig gestauten Mageninhalt die spärliche freie Säure (Fall 67: freie HCl, Gesamtacidität 0,8 %, positive Milchsäurereaction) nicht auszureichen vermag, jede organische Gärung zu unterdrücken, ist leicht erklärlich. Deshalb stoßen auch derartige Fälle die Regel nicht um, daß im allgemeinen das Fehlen freier Salzsäure mit Milchsäuregärung koinzidiert, und umgekehrt. Diese Auffassung wird noch bestärkt, wenn wir ad 1 bemerken können, daß die Stagnation in den betreffenden Fällen nicht sehr hochgradig war. Das Resultat wird übrigens manchmal in ein und demselben Falle verschieden sein, je nachdem man ein Probefrühstück nach regelmäßigen Magenspülungen verabreicht, oder die Retention selbst chemisch untersucht, wie einer unserer Fälle mit Sicherheit beweist. Übrigens ist bekannt, daß auch bei gutartigen Stenosen Milchsäuregärung vorkommen kann; sobald die Stagnation einen gewissen Grad erreicht. Unserer Ansicht nach kommt deshalb dem Fehlen freier Salzsäure eine primäre und maßgebende Bedeutung zu, wo es sich nicht um Carcinoma ex ulcere handelt, während organische Säuren namentlich dort sich nachweisen lassen werden, wo freie HCl fehlt oder sehr ausgesprochene Stagnation vorhanden ist.

Eine einheitliche Ursache für das Fehlen freier HCl können wir aus unserem Material nicht erschließen, ebensowenig, ob überhaupt weniger Säure abgeschieden wird, oder die in normaler Menge produzierte Salzsäure durch verschiedene Körper des Krebsmagens mit Beschlag gelegt wird; die entsprechenden Untersuchungen fallen schon

zu sehr in spezialistisch-chemisches Gebiet, als daß der Chirurge für sie die nötige Zeit erübrigen könnte. Da wir die ausgedehnte Frage der Salzsäuresekretion bei Magenkrebs hier unmöglich aufrollen können, und zudem die diesbezügliche Verwertung des Materials einer weiteren Publikation vorbehalten bleibt, möchte ich hier nur auf eine vor 2 Jahren in der Zeitschrift für klinische Medizin erschienene Arbeit von O. Reißner aufmerksam machen, welche „das Verhalten des Chlors im Magen und die Ursache des Salzsäuremangels beim Magenkrebs“ behandelt. Der Verfasser genannter Arbeit kommt dabei zu dem Schluß, daß beim Magenkrebs keineswegs verminderte Salzsäuresekretion vorliege, wie sie als Folge von Anämie, Kachexie, mikroskopisch nachgewiesener Atrophie der Magenmucosa — in der Umgebung des Carcinoms oder im ganzen Magen — angesehen wurde; vielmehr glaubt Reißner, daß ein Teil der abgeschiedenen Salzsäure im Krebsmagen neutralisiert wird durch ein Alkali, das erst während der Verdauung hinzukommt. Reißner stützt sich dabei auf seine Untersuchungen, welche ergaben, daß trotz fehlender freier Salzsäure und geringer Gesamtacidität der Gesamtchlorgehalt des Krebsmagens verhältnismäßig hoch ist, und zwar wird dieser Chlorgehalt erreicht durch Vermehrung der festen Chloride. Bei Achylie fand dagegen Reißner keine solche Vermehrung der festen Chloride, weshalb er glaubt, es gehe nicht an, die Änderung des Chemismus bei Krebs einfach auf die nachgewiesene Atrophie der Schleimhaut zurückzuführen. Aus diesen Gründen und gestützt auf die Resultate anderer Untersuchungen, welche dem Autor beweisen, daß im Krebsmagen erst während der Verdauung ein Alkali zum Mageninhalt tritt, ist Reißner der Ansicht, daß durch den aus dem Geschwür austretenden Geschwulstsaft ein Teil der ausgeschiedenen Salzsäure neutralisiert und daher die Chloride vermehrt werden. Daß auch bei ulcerierten Krebsen die Reaktion auf freie HCl noch positiv ausfallen kann, erklärt Reißner damit, daß je nach den anatomischen Verhältnissen der Ulceration, d. h. je nachdem mehr oder weniger Lymphspalten durch das Geschwür eröffnet sind, der Effekt verschieden ausfallen könne. So viel Bestechendes diese Ausführungen haben, so sind sie unserer Ansicht nach nicht imstande, eine einheitliche Erklärung zu bieten, da Ausnahmen von der Regel, wie wir gesehen haben, eine gezwungene Nebenannahme nötig machen. Dann machen wir darauf aufmerksam, daß bei unseren geheilten Patienten trotz Wegfall der Ulceration, und damit des alkalischen Geschwulstsaftes, die freie Salzsäure dauernd zu fehlen pflegt, und daß auch Magenkrebse mit starker Ulceration oft noch freie HCl bieten (Fall 59). Es

dürften also wohl verschiedene Ursachen concurrieren; eine Entscheidung scheint uns nur dann möglich, wenn in zahlreichen Fällen von Magenkrebs genaue Untersuchungen nach dem Vorgehen von Reißner ausgeführt und dazu in keinem Falle die histologische Untersuchung der Magenmucosa auf Atrophie, Gastritis und celluläre Degeneration vernachlässigt werden. Jedenfalls aber hat für die Diagnose das Fehlen freier HCl als bedeutungsvoll zu gelten, mit den oben geltend gemachten Reserven.

Die chemische Untersuchung wurde stets nach den in „Sahlis klinischen Untersuchungsmethoden“ enthaltenen Vorschriften vorgenommen.

Kurz zu besprechen ist noch der mikroskopische Befund, welcher über den Filterrückstand erhoben wurde. Die als typisch angegebenen Carcinom- oder Milchsäurebacillen fanden sich beinahe ausnahmslos, und zwar auch in Fällen, wo keine sehr hochgradige Stagnation vorlag. Immerhin dürfte der Befund nichts anderes beweisen als Stauung, und bei dem bekannten entwicklungshemmenden Einfluß der Salzsäure auf Mikroorganismen — das Fehlen freier HCl. Damit stimmt überein, daß überall da, wo freie Säure nachweislich, der mikroskopische Befund ein normaler war. Sarcinen fanden sich nur vereinzelt, dagegen öfters Fleischfasern, als Zeichen der Retention, und rote Blutkörperchen, von parenchymatösen Blutungen herrührend. Die Befunde von Hefen und Leptothrix gehören zu den Ausnahmen.

Die Diagnose konnte in 37 Fällen der zweiten Gruppe mit Sicherheit auf Carcinoma pylori sive ventriculi gestellt werden; bei 6 Patienten mußte man sich mit einer Wahrscheinlichkeitsdiagnose zufrieden geben, sei es, daß ein Tumor nicht fühlbar war, oder der Chemismus gegen Carcinom zu sprechen schien. In einem Fall (73) lag ein so ausgedehnter Tumor vor, daß Sarkom nicht mit Sicherheit ausgeschlossen werden konnte.

Über die Vorbereitungen zu den Operationen brauchen wir uns nicht genauer auszusprechen, da sie in den wesentlichen Punkten nicht von allgemein giltigen Prinzipien abwichen. Selbstverständlich wurden Magen und Darm sets möglichst entleert; Patienten mit ausgesprochenen Retentionserscheinungen wurden zudem während ihres Spitalaufenthaltes vor der Operation regelmäßig mit der Sonde gespült, und es konnte in mehreren Fällen konstatiert werden, daß durch die regelmäßige Entfernung der übelriechenden, zersetzten Retentionsmassen das Allgemeinbefinden unserer Patienten sehr günstig beeinflußt wurde, wohl nur, weil damit die Resorption der Carcinomjauche und anderer Zersetzungsprodukte sowie eine entsprechende

Intoxikation beinahe völlig ausgeschaltet werden konnten. Eine zweckentsprechende Diät hatte mit diesen Maßnahmen Hand in Hand zu gehen, wobei mangelhafte Ernährung, wie post operationem, durch Nährklysmen und Kochsalzinfusionen bekämpft wurden. Forcierte Ernährung combiniert mit hypodermatischer Einverleibung sterilen Öles wurde nur in einem Falle systematisch durchgeführt, leider ohne großen Erfolg. Glücklicherweise waren unsere Patienten in den wenigsten Fällen so heruntergekommen, daß man nicht nach kurzer Anwendung der besprochenen Maßnahmen mit ordentlicher Aussicht auf Erfolg die Operation hätte unternehmen dürfen, obschon eine Magenresection mit ihrer Forderung unbedingt exakter und sicherer Nahtanlage schon hinsichtlich der Dauer zu den eingreifenderen Operationen zu zählen ist.

Zur Operation übergehend bemerken wir, daß beinahe ausnahmslos die Bromaethyl-Äthernarkose angewendet wurde, in letzter Zeit nach vorgängiger subcutaner Injection von 0,01 Morphium, und zwar scheint uns das letztere Vorgehen wesentliche Vorzüge zu besitzen. Für alles weitere verweisen wir auf die genaueren Angaben in Kochers Operationslehre. Zunächst wollen wir kurz auf die bei der Operation gewonnenen Daten eingehen, was Lokalisation und Ausdehnung des Tumors, Verwachsungen und Vorhandensein von Drüsen anbetrifft, um nachher noch kurz auf die zur Anwendung gelangten Methoden einzutreten. Es gelang dem Operateur meistens leicht, sich sofort nach Eröffnung der Bauchhöhle über das Vorhandensein eines Tumors und dessen Lokalisation zu informieren, auch dort, wo ante operationem ein solcher nicht nachweisbar gewesen war; die Probelaparotomie rechtfertigte sich somit in den wenigen Fällen, wo eine sichere Diagnose nicht hatte gestellt werden können, stets vollständig. Wir geben im folgenden eine Tabelle über die Lokalisation der Geschwülste, soweit sich in den Krankengeschichten bestimmte Angaben finden. Dabei bemerken wir, daß diese Zahlen nicht maßgebend für die Lokalisation des Magenkrebses überhaupt sind, weil es sich hier nur um radikal operierte Patienten handelt und aus bereits erwähnten Gründen in diesen Fällen die Pyloruscarcinome zu überwiegen pflegen.

Sitz des Tumors:

Am Pylorus	in	47	Fällen
„ Pylorus und kleiner Curvatur	„	9	„
„ „ „ großer „	„	5	„
An d. kleinen Curvatur allein	„	7	„
„ „ großen „ „	„	3	„
Am Pylorus und größten Teil des Magens	„	2	„
An der Hinterwand des Magens	„	2	„

In erster Linie steht demnach der Sitz des Tumors am Pylorus mit 62,6 Proz.; nächstdem am Pylorus und kleiner Curvatur mit 12 Proz. Geschwülste, welche den Pylorus frei ließen, interessierten in erster Linie die kleine Curvatur. Besondere Erwähnung verdient noch ein Fall, wo ein breit aufsitzender, polypöser Krebs breit der Hinterwand des Magens aufsaß, makroskopisch sich wie ein Blasenpapillom präsentierend.

Über das Verhalten der vergrößerten regionären Drüsen, welche bei der Operation mit exstirpiert wurden, kann man sich bereits in den Operationsberichten orientieren. In Broquets Zusammenstellung sind die entsprechenden Verhältnisse nur ausnahmsweise berücksichtigt, so daß wir im ganzen nur 35 mal über diesbezügliche genauere Angaben verfügen.

Es fanden sich:

keine Drüsen in 2 Fällen.

Zahlreiche Drüsen:

an großer und kleiner Curvatur	in 5	Fällen
„ Duodenum, großer und kleiner Curvatur	„ 4	„
im großen und kleinen Netz	„ 4	„
„ großen Netz allein	„ 3	„
„ kleinen „ „	„ 1	Fall
„ Mesocolon und großen Netz	„ 1	„
an großer und kleiner Curvatur und Oment. majus	„ 1	„
„ der kleinen Curvatur allein	„ 1	„

Eine spärliche Anzahl von Drüsen:

an der großen Curvatur	in 2	Fällen
„ „ kleinen „	„ 4	„
„ großer und kleiner Curvatur	„ 1	Fall
„ Duodenum, großer und kleiner Curvatur	„ 1	„
im großen und kleinen Netz	„ 2	Fällen
am Leberhilus	„ 2	„
„ Duodenum und großer Curvatur	„ 1	Fall.

Auf das Verhalten intumescierter Drüsen zu den Chancen einer Radikalheilung werden wir später an entsprechender Stelle noch eintreten. Jedenfalls ist aber aus vorstehenden Zahlen, welche auf 45 resezierte Fälle 35 mal das Vorhandensein geschwellter Drüsen ergeben, zu ersehen, daß letzterer Umstand keine Kontraindikation gegen eine Radikaloperation bieten sollte, sondern stets exakte Mitentfernung der Drüsen zu versuchen ist. Die geschwellten Drüsen brauchen allerdings nicht notwendigerweise carcinomatös infiltriert zu sein, wie

aus den exakten Untersuchungen Lengemanns und Renners hervorgeht, und wie z. B. auch unser Fall 81 beweist, bei welchem die mitexstirpierten, vergrößerten Drüsen mikroskopisch vollständig frei von Krebsmetastasen befunden wurden. Das gleiche dürfte auch bei Patientin Nr. 55 der Fall gewesen sein, wo der Operateur ausdrücklich zu Protokoll gab, daß nicht alle vergrößerten Drüsen im großen Netz mitentfernt werden konnten. Gleichwohl ist die Patientin seit 4 Jahren 8 Monaten geheilt geblieben. Die betreffenden Lymphdrüsen waren also wohl nur entzündlich geschwellt, oder einfach hyperplastisch. Genauere systematische Untersuchungen der regionären Drüsen vermissen wir bei unserem Material. Doch bestätigen unsere Befunde die Tatsache, daß nicht nur die regionären Drüsen, dem Sitz des Tumors entsprechend, zu erkranken pflegen, sondern daß infolge unscharfer mikroskopischer Abgrenzung des Tumors und wegen der Anastomosen zwischen den einzelnen Quellgebieten auch weiter entfernt liegende Drüsen krebsig infiziert werden können, und namentlich Pyloruscarcinome oft die Tendenz haben, weit hinauf an der kleinen Curvatur die Lymphdrüsen in Mitleidenschaft zu ziehen. Ein sicheres makroskopisches Kriterium zur Entscheidung, ob eine Drüse bereits carcinomatös sei oder nicht, besitzen wir nicht in jedem Falle, da bekanntlich auch die Größe und Konsistenz der Drüsen in dieser Hinsicht zu Täuschungen Anlaß geben können. Beiläufig sei noch erwähnt, daß Renner in 73 Proz. seiner Fälle die regionären Drüsen erkrankt und nur in 26,6 Proz. intakt fand, und daß in der Hälfte der Fälle auch entfernter liegende Drüsen inficiert waren. Es ergibt sich somit neuerdings die Regel, in jedem Falle sämtliche regionären und irgendwie in der Umgegend erreichbaren Drüsen mitzunehmen, will man die Prognose für eine Dauerheilung möglichst günstig gestalten. Mit der theoretisch immerhin annehmbaren Möglichkeit, daß eine Lymphdrüse eventuell mit den eingeschleppten Krebskeimen fertig werden kann, ohne Notwendigkeit zu rechnen, dürfte ein zu riskiertes Verfahren sein.

Obschon die Mehrzahl der Tumoren relativ gut beweglich war, fanden sich bei der Operation doch in vielen Fällen Verwachsungen, die meistens leicht getrennt werden konnten, bei mehren Patienten jedoch zu komplizierten Operationen Anlaß gaben; so mußte mehrmals ein Stück des Pankreaskopfes mitreseziert werden, wobei in einem Falle bereits ein carcinomatöser Knoten im Pankreas mitentfernt wurde. Noch öfter kam man in den Fall, wegen ausgedehnter Infiltration des Mesocolon transversum, oder wegen zahlreicher Drüsen ein so großes Stück desselben zu resezieren, daß für ein größeres oder

kleineres Stück Colon transversum die Ernährung nicht mehr erhalten werden konnte. Es blieb dann nichts anderes übrig, als die Resektion des entsprechenden Darmteils anzuschließen, wollte man nicht auf die Radikaloperation verzichten. Auch eine Leberresektion mußte einmal ausgeführt werden, und zwar lohnte ein schöner Dauererfolg die Initiative des Operateurs.

Wir geben zur leichteren Orientierung eine kurze Übersichtstabelle der bei den Operationen gefundenen Verwachsungen:

Verwachsungen mit dem Pankreas	9	mal
„ allseitig stark	3	„
„ mit dem Mesocolon transversum	3	„
„ „ der Leber	2	„
„ „ dem Mesocolon transversum und Pankreas	2	„
„ „ der Bauchwand und Pankreas	1	„
„ „ dem Netz „ „	1	„
„ „ der Leber „ „	1	„
„ „ „ Bauchwand, Leber, Pankreas und Colon transversum	1	„
„ „ der Leber, Netz und Colon transversum	1	„
„ „ dem Netz und Mesocolon transversum	1	„
„ „ der Gallenblase	1	„

Das Pankreas war also vorwiegend an den Verwachsungen beteiligt, was wohl auf der hauptsächlichen Lokalisation der Neubildungen am Pylorus beruht. Auch Broquet gibt für die ersten 52 Fälle 8 mal Verwachsungen mit dem Pankreas an, welche in 3 Fällen zu partieller Resektion des Pankreaskopfes Anlaß gaben. Daneben war in 3 Fällen das Duodenum sehr adhärent, in einem andern bestanden Verwachsungen mit Colon transversum und Pankreas, und in einem letzten solche mit Pankreas, Leber und Gallenblase. Dadurch wird das Vorwiegen von Adhäsionen nach dem Pankreas bestätigt, und wir werden sehen, daß diese Komplikation und die daraus resultierende stärkere Fixation von Pars pylorica und Duodenum meist dort vorhanden war, wo das sonst in den letzten Jahren regelmäßig angewandte Kochersche Verfahren der Gastroduodenostomie keine, oder nur modifizierte Anwendung fand.

Operationsmethoden: Seit Professor Kocher zuerst auf dem Kongreß der deutschen Gesellschaft für Chirurgie im Jahre 1887, die Forderung aufgestellt hatte, prinzipiell stets nach Excision des Krebsigen den Magen zu schließen und eine Gastroenterostomie hinzuzufügen,

während Billroth diese seine zweite Operation bloß ausnahmweise und als Verlegenheitsoperation durchgeführt wissen wollte, bildete die Kochersche Methode, also Schluß des Magens mit nachfolgender Gastroduodenostomie für unsere Fälle die Regel. Wo das Duodenum nicht genügend vorziehbar war, um in die Hinterwand des Magens oder eventuell in die vordere eingesetzt werden zu können, trat die Gastrojejunostomie, auch zweite Billrothsche Methode genannt, in ihr Recht. Abweichungen von dieser Regel kamen nur ausnahmsweise vor, und wir werden für die betreffenden Fälle, soweit sie nach dem Jahre 1898 operiert wurden, stets besondere Indikationen hierfür nachweisen.

Die Broquetsche Statistik über die von 1881—98 operierten Fälle ergibt bezüglich der angewandten Operationsmethoden folgende Verteilung:

Operierte Fälle 52; davon

nach Kocher	32
„ Billroth I	15
„ Billroth II	5.

Dazu ist zu bemerken, daß 11 der nach Billroth operierten Fälle auf die Periode von 1881—91 fallen, und daß vor 1886 kein Fall nach Kocher operiert wurde. Von 1891—98 dagegen wurden schon 25 Fälle nach Kocher und nur noch 9 nach der Billrothschen I. und II. Methode operiert. Seit Oktober 1898 gestalteten sich die Verhältnisse folgendermaßen:

Operierte Fälle 45; davon

nach Kocher	39
„ Billroth I	1
„ Billroth II	2
Resektion mit Gastroenterostomia y-formis	1
Cylindrische Resektionen	2

Auf die mit den einzelnen Operationsmethoden gewonnenen Resultate werden wir später noch zu sprechen kommen. Zunächst möchte ich noch die Verhältnisse berühren, welche in den seit 1898 operierten Fällen zu Abweichungen vom typischen Kocherschen Verfahren Anlaß gaben.

Was den einzigen nach Billroth I operierten Fall betrifft, so mußte dort so viel von der kleinen Curvatur weggenommen werden, daß der restierende Magen einen langgezogenen Schlauch bildete und an der hinteren und vorderen Magenwand für Einsetzung des Darmes

sich nicht mehr genügend Platz fand. Es erschien deshalb am natürlichsten, das Duodenum in direkter Fortsetzung des langgezogenen Magenschlauches einzunähen, weshalb das erste Billrothsche Verfahren am besten entsprach.

In zwei weiteren Fällen (61 und 63) wurde die II. Billrothsche Methode ausgeführt, — und zwar mit Gastrojejunostomia posterior antecolica — weil so starke Verwachsungen zwischen Tumor und Pankreas bestanden, daß nach Resektion des Magens das Duodenum zur Einsetzung in die hintere Magenwand nicht mehr genügend vorgezogen werden konnte. Bei Patient Nr. 89 waren ganz besondere Verhältnisse dadurch geschaffen, daß der Patient vor Jahren wegen Dilatation gastroenterostomiert worden war. Zu- und abführender Darmschenkel mußten eine Strecke weit mit reseziert werden, und dann wurde in der im Operationsbericht nachzusehenden Weise die Gastrojejunostomia y-formis angeschlossen. In Fall 86 und 92 handelte es sich um carcinomatöse Infiltration der Hinterwand und kleinen Curvatur des Magens, so daß ein entsprechendes cylindrisches Stück aus der Mitte reseziert und die beiden Magenlumina direkt miteinander vernäht wurden, unter Belassung der physiologischen Abflußverhältnisse. Hinsichtlich näherer Details verweisen wir auf vorstehende Operationsberichtsauszüge und auf die von Prof. Kocher in seiner Operationslehre gegebenen, ausführlichen Vorschriften, welche stets zur Anwendung kamen.

Zu erwähnen sind nur noch einige Komplikationen, welche verschiedene Operationen erschwerten. In Fall 53, 56 und 64 mußten aus früher erwähnten Gründen je 6 cm Quercolon mit reseziert werden, in Fall 79 8 cm, in Fall 72 21 cm und bei Patient Nr. 80 sogar 25 cm. Sehr interessant ist dabei, daß Patient 72 recidivfrei lebt, obschon die Colonresektion stets noch als eine bedenkliche Komplikation gilt. Bei Fall 74 mußte wegen Verwachsung mit dem Tumor ein Stück des linken Leberlappens reseziert werden; Patient lebt ebenfalls noch, recidivfrei, nachdem seit der Magenresektion noch 2 mal Impfmetastasen in der Bauchwand excidiert worden sind. Fall 76 und 97 waren mit Pankreasresektionen verbunden, und bei Nr. 73 wurde ein handtellergroßes Stück der vorderen Bauchwand mitgenommen (l. c.). Erwähnen wir noch, daß 4 mal (Fall 53, 56, 80 und 93) das Duodenum in Abweichung von der Regel in die vordere Magenwand eingesetzt wurde, und zwar wegen zu starker Spannung infolge Fixation des Duodenum, oder weil die hintere Magenwand nach der Resektion zu klein wurde.

Unter den Broquetschen Fällen finden wir 3 mal Resektionen

des Pankreaskopfes, 2 Colonresektionen, eine Leberresektion, und zudem wurde 7 mal der Murphyknopf zur Anastomose verwendet. Über die letztere Frage sind die von Broquet publizierten Krankengeschichten nachzusehen, mit den Resultaten dagegen werden wir uns noch beschäftigen.

Mit 2 Ausnahmen wurde die Laparotomiewunde stets primär geschlossen. Eine Drainage fand nur in 2 Fällen statt, wo das Abgleiten der Magen- resp. Darmzange und das Ausfließen von Mageninhalt besondere Maßregeln indiziert erscheinen ließ.

Die bei den Operationen gewonnenen Präparate wurden stets einer genauen makroskopischen und mikroskopischen Untersuchung unterzogen; die wesentlichen Resultate derselben haben wir an anderer Stelle wiedergegeben.

Von Interesse war bei der makroskopischen Untersuchung die Entscheidung der Frage, ob die Neubildung, wie von Prof. Kocher stets betont wurde, am Pylorus, resp. Duodenum scharf abschneide oder noch auf den Darm übergreife. Wir können nur bestätigen, daß, wo sich entsprechende Angaben fanden, stets bemerkt wurde: „Der Tumor schneidet am Duodenum scharf ab“. In einem einzigen Falle (78) findet sich die Bemerkung: „Tumor anscheinend noch 3 cm auf das Duodenum übergreifend“. Die pathologisch-anatomische Untersuchung ergab jedoch, daß die Ränder beiderseitig frei waren von carcinomatöser Infiltration. Über systematische mikroskopische Untersuchungen unserer Präparate nach dem Vorgehen von Borrmann verfügen wir allerdings nicht, doch soll diesem Mangel bei unseren ferneren Fällen abgeholfen werden.

Diejenigen Autoren, die immer wieder gegen das Kochersche Verfahren den Einwand geltend machen, daß die Gefahr eines Recidivs am Duodenum groß sei und sich deshalb neuerdings eine Stenose am Magenausgang bilden könne, machen wir darauf aufmerksam, daß man nicht mehr leisten kann, als alles makroskopisch Kranke zu entfernen, und daß mit Resektion eines 2—3 cm breiten, makroskopisch freien Saumes nach dem Duodenum zu allen billigen Anforderungen Genüge geleistet ist. Daß aber mit dem Kocherschen Verfahren keine schlechteren Resultate erzielt werden, als mit anderen Methoden, werden wir anschließend zu beweisen Gelegenheit haben. Der einzige von Krönlein nach Kochers Methode operierte Fall [1])

1) Siehe Schönholzer, Die Chirurgie des Magenkrebses an der Krönleinschen Klinik.

beweist nicht das Geringste gegen die Methode selbst, er beweist nur, daß gegen das Duodenum hin nicht im Gesunden operiert, also zu wenig reseziert wurde. Wir sind fern davon, diesen Zufall dem betreffenden Operateur zur Last legen zu wollen. So etwas kann vorkommen; ist es doch bekannt, daß makroskopisch gesunde Mucosa mikroskopisch bereits krebsig infiltriert sein kann. Daß es aber tatsächlich bei Prof. Kochers Vorgehen nicht oft vorkommt, beweisen wiederum die Resultate (siehe später). Aus einem einzigen Fall weitergehende Schlüsse zu ziehen, wie das Schönholzer bezüglich des erwähnten Falles tut, geht keineswegs an. Übrigens wurde die Kochersche Gastroduodenostomie-Methode auch auf der Berner Klinik nie als Methode à tout prix betrachtet; sie ließ sich aber in der Mehrzahl der Fälle mit gutem Erfolg zwanglos anwenden. Zum Beweise führen wir eine Stelle aus Kochers Operationslehre, 4. Aufl. an, wo der Autor wörtlich sagt:

„Ich hatte auch die Gastrojejunostomie speziell empfohlen und einige Male ausgeführt, bis ich sah, daß die Gastroduodenostomie noch bessere funktionelle Resultate gibt und rationeller ist, — selbstverständlich nur, wo sich dieselbe unter exakter Nahtanlage und gründlicher Exzision des Kranken ausführen läßt“ — und weiterhin: „Wir raten deshalb zur Gastroduodenostomosis, welche die besten funktionellen Verhältnisse schafft, in allen Fällen, wo das Carcinom am Pylorus sicher begrenzt ist und wo das Duodenum genügende Beweglichkeit zeigt“, usw.

Von diesen Gesichtspunkten aus ist also das Verfahren Professor Kochers zu beurteilen.

Abgesehen von der Bestätigung eines scharfen Abschneidens der Neubildung am Pylorus, gab die makroskopische Besichtigung oft Aufschluß über hochgradige Pylorusstenose. Im übrigen war meist schon makroskopisch die Diagnose Carcinom zu stellen, namentlich auf dem Durchschnitt, während in einigen Fällen auch Anhaltspunkte für Annahme einer Entwicklung des Carcinoms auf Ulcus simplex gewonnen werden konnten.

Besondere Erwähnung verdient noch das Vorkommen eines polypös-papillomatösen Tumors an der Hinterwand des Magens, der in seinem makroskopischen Aussehen ganz die typischen Blasenpolypen nachahmte.

Über den mikroskopischen Befund stand uns stets ein ausführliches Bulletin des pathologisch-anatomischen Instituts zur Verfügung, mit wenigen Ausnahmen, die in der Kasuistik erwähnt sind.

Es ergab sich:

Fall 1—52 (Broquet):

Carcinom (ohne nähere Angaben)	34 mal,
Cylinderzellkrebs	12 „
Skirrhus	3 „
Colloidkrebs	1 „
Sarkom	1 „

Fall 53—97:

Cylinderkrebs	12 mal
Carcinoma simplex	5 „
Carcinoma colloides	5 „
Carcinoma medullare	1 „

Mischformen:

Cylinderzellkrebs	mit	colloider	Degeneration	4 mal
Carc. simplex	„	„	„	1 „
Carc. medullare	„	„	„	1 „
Skirrhus	„	„	„	1 „
Carc. partim cylindrocell.		part.	medullare	1 „
„ „ simplex		„	„	1 „
„ „ cylindrocell.		„	Skirrhus	1 „
„ „ „		„	simplex	3 „

Unter den einfachen Formen scheint also der Cylinderzellkrebs wesentlich zu überwiegen, soweit unsere Resezierten in Betracht kommen. Auf weitere Einzelheiten, den mikroskopischen Befund betreffend, können wir uns dem Rahmen dieser Arbeit gemäß nicht einlassen, da deren Verwertung Sache des pathologischen Anatomen ist, und auf der Klinik selbst keine mikroskopischen Tumoruntersuchungen angestellt wurden.

Verlauf: Von den postoperativen Todesfällen abgesehen, welche separat zu besprechen sind, war der Heilungsverlauf, namentlich auch was den Wundschluß anbetrifft, meistens ein durchaus normaler. Besonderheiten sind in den Krankengeschichtsauszügen wiedergegeben. Besonders erwähnt seien Fall 60, wo sich anschließend an eine Pankreasresektion ein Pankreasabsceß bildete, dessen Ausheilung den Spitalaufenthalt etwas verlängerte; Fall 89, bei welchem Abknickung des Colon transversum nach Gastrojejunostomia anterior die nachträgliche Anlage einer Entero-enteroanastomose notwendig machte (l. c.), und Fall 97, wo die Patientin anschließend an Pankreasresektion Erscheinungen zeigte, die am ehesten als leichte Pankreatitis gedeutet werden konnten. In den übrigen Fällen war der Verlauf ein völlig

reaktionsloser, dank der peinlichen Operationsasepsis. Die Hautnähte wurden durchschnittlich am 10. Tage entfernt. Aufstoßen und Erbrechen, das sich in den ersten Tagen etwa einstellte, konnte stets durch vorsichtige Magenspülungen erfolgreich bekämpft werden, wobei mehrmals zersetztes, faulendes Blut entleert wurde. Oft genügte eine einzige Magenspülung zur definitiven Beseitigung der Magensymptome: Sobald das Aufstoßen und Erbrechen ausblieb, meistens schon vom 2. Tage an, verabreichte man löffelweise Tee; daneben bekamen die Patienten anfänglich regelmäßig subcutane Infusionen physiologischer Kochsalzlösung. Vom 3.—4. Tage an verabreichte man den Patienten vorsichtig flüssige und breiförmige Nahrung, welche bald durch konsistentere Speisen ergänzt wurde, und beim Verlassen des Spitals ertrugen die Rekonvalescenten gemischte Spitalkost beinahe ausnahmslos gut. Daß etwa ein Patient für bestimmte schwerer verdauliche Gerichte noch empfindlich war, versteht sich von selbst. Durchschnittlich konnten die Patienten in der 3. Woche post operationem entlassen werden, einige schon nach 12 bis 14 Tagen. Daß wir notierten „geheilt entlassen", ist natürlich, wenn man die relativ häufigen Recidive in Betracht zieht, cum grano salis zu verstehen, jedoch vollständig berechtigt, wenn man die glänzenden unmittelbaren Resultate hinsichtlich der Magenfunktionen berücksichtigt. Schwanden doch die quälenden Retentionserscheinungen stets sofort, umso mehr, als ein Circulus vitiosus nie zur Beobachtung kam seit 1898. Der günstige Einfluß der wieder ermöglichten Ernährung äußerte sich bei unseren Resezierten denn auch ausnahmslos, indem sie meist in besserem Ernährungszustand, erfreulicherem Aussehen und gehobener Stimmung dankbar die Klinik verließen. Daß die Folgen monatelanger Unterernährung bei Patienten, welche halbverhungert in chirurgische Behandlung kamen, sich während eines vierwöchigen Spitalaufenthaltes völlig hätten ausgleichen lassen, wird niemand erwarten.

Über die direkte Mortalität geben uns folgende Tabellen Auskunft, welche ich, soweit Fall 1—52 in Frage kommen, der Broquetschen Zusammenstellung entnehme:

Fall 1—52 (1881—98)

geheilt	34 Fälle	= 65	Proz.
gestorben	18 „	= 34,6	„
Sa.	52 Fälle.		

Nach den einzelnen Operationsmethoden betrachtet, ist das Resultat folgendes:

Billroth I	geheilt	6	= 40	Proz.
	gestorben	9	= 60	„
Billroth II	geheilt	1	= 20	„
	gestorben	4	= 80	„
Kocher	geheilt	27	= 84,4	„
	gestorben	5	= 15,6	„

Die schlechten Resultate der Gastrojejunostomie beruhen zum Teil darauf, daß diesem Verfahren die fortgeschritteneren Fälle unterworfen wurden. Bezüglich der Todesursachen bei seinen Patienten macht Broquet folgende Angaben:

Collaps	in	2	Fällen
Gangrän des Colon transversum	„	3	„
„ „ Duodenum	„	2	„
Peritonitis (Nähte intakt)	„	1	Fall
„ , Abscess der hinteren Magenwand	„	1	„
Eiterung bei offener Behandlung	„	1	„
croupöse Pneumonie	„	1	„
Bronchopneumonie	„	1	„
„ und Lungenembolie	„	1	„
Lungenembolie	„	2	Fällen
Perforation des Murphy	„	1	Fall

Was speziell die 5 Todesfälle nach der Ausführung des Kocherschen Verfahrens betrifft, so mußte bei 2 Fällen eine Pankreas-, bei einem die Colonresektion ausgeführt werden. Ein 4. Fall endete letal infolge Perforation des Murphy, der 5. an lokaler Eiterung bei offener Behandlung.

Ganz wesentlich günstiger gestalten sich die Verhältnisse, wenn wir nur die seit Oktober 1898 operierten Fälle betrachten, und zwar wurden die Indikationen zur Pylorektomie nicht etwa enger, sondern weiter gezogen. Der Verbesserung der Operationstechnik und konsequenten Anwendung der Kocherschen Methode dürfte ein guter Anteil an dieser Verbesserung zukommen.

Es wurden operiert:

von 1881—1898 also in 17 Jahren 52 Fälle
„ 1898—1904 „ „ 6 „ 45 „ .[1])

Die Zahl der durchschnittlich pylorektomierten Fälle hat sich demnach ungefähr verdreifacht.

---

[1]) Seit Abschluß dieser Arbeit noch 4 weitere Fälle, also seit 1898 im ganzen 49.

Für 1898—1904 finden wir nun:

operierte Fälle 45
geheilt 37 = 82,22 Proz.
gestorben 8 = 17,77 „

Professor Kocher führte nun noch 2 Pylorektomien aus, wo aus dem Vorhandensein eines Pylorustumors, typischem Magenchemismus und Abmagerung die Diagnose auf Carcinom gestellt und deshalb die Pylorektomie ausgeführt wurde. Die mikroskopische Diagnose lautete jedoch nur auf Ulcus simplex mit Muscularishypertrophie. Diese beiden geheilt entlassenen Fälle dürfen füglich bei Berechnung der direkten Operationsresultate mitgezählt werden, und wir bekommen dann folgende Zahlen:

operierte Fälle 47
geheilt 39 = 83 Proz.
gestorben 8 = 17 „

Nach Operationsmethoden zusammengestellt:

Kochers Gastroduodenostomie 39 Fälle,
geheilt 32 Fälle = 82,0 Proz.
gestorben 7 „ = 17,9 „
Billroth I geheilt 1 Fall
Billroth II geheilt 1 „
gestorben 1 „

Atypische Operationen: geheilt 3 Fälle.

Die letal verlaufenen Fälle sind in der Kasuistik hinsichtlich genaueren Einzelheiten nachzusehen; es waren Fall 54, 63, 71, 73, 77, 80, 82 und 94. Wie man aus den betreffenden Krankengeschichtsauszügen ersehen wird, handelte es sich um relativ weit fortgeschrittene Fälle, von denen einzelne besser gar nicht operiert worden wären, mit Rücksicht auf den schlechten Allgemeinzustand, oder auf die Ausdehnung und Verwachsungen des Tumors. Wenn wir nur die wesentlichsten Momente berücksichtigen, ist folgendes anzuführen:

Fall 54. Hochgradig kachektisches Individuum, mit Emphysem und Bronchitis. Tod an jauchiger Bronchitis, Bronchopneumonie und Myodegeneratio cordis.

Fall 63. Patient erlag einer hypostatischen Pneumonie nach Excision eines sehr ausgedehnten Carcinoms.

Fall 71. Resectio e necessitate, weil das mit der vorderen Bauchwand verwachsene Ulcus perforiert war und bei Versuch der Lösung

einriß. Patient starb an doppelseitiger Pneumonie; lokal war alles tadellos verheilt.

Fall 73. Sehr ausgedehnt mit der vorderen Bauchwand verwachsener Tumor, den größten Teil des Magens einnehmend. Patient hatte sich 3½ Monate vorher einem chirurgischen Eingriffe entzogen. Sehr schwierige Operation; provisorischer Verschluß des Magens mangelhaft, und Ausfließen von blutiger Jauche in die Peritonealhöhle. Patient starb an jauchiger Perforationsperitonitis infolge eines kleinen Risses in der hinteren Ringnaht zwischen Magen und Duodenum. Es ist der einzige Fall von Perforation einer Magennaht in unserer Gruppe und nimmt eine Ausnahmestelle ein durch die weit gediehene Entwicklung des Tumors und den dekrepiden Zustand des Patienten (l. c.).

Fall 77. Weit gediehenes, schwierig zu entfernendes Carcinom; Patient erlag einer doppelseitigen Pneumonie und Herzdegeneration infolge Arteriosclerose der Coronargefäße.

Fall 80. Das Carcinom war auf das Mesocolon transversum fortgeschritten, so daß 25 cm Quercolon mitreseziert werden mußten. Patient starb an purulenter Peritonitis nach Perforation des Colon transversum infolge umschriebener Nekrose der Darmwand.

Fall 82. Patient bot einen sehr reduzierten Allgemeinzustand: Kachexie, Anämie, Hydrämie mit Ascites. Tod an Bronchopneumonie und Herzdegeneration. Die Serosa in der Magengegend war mit leichten Fabrinflocken belegt; Nähte überall dicht.

Fall 94. Sehr kachektisches Individuum; stark verwachsener Tumor. Lokal glatte Heilung, doch stirbt Patient nach 14 Tagen infolge putrider Bronchitis mit Bronchopneumonie.

Unter den 8 Todesfällen finden sich somit 6 infolge von Bronchopneumonie und Myodegeneratio cordis bei sehr heruntergekommenen Individuen, bei welchen ein Eingriff vielleicht besser unterblieben wäre. Diese Todesfälle sind natürlich nicht der Operationsmethode als solcher zur Last zu legen, und es geht nicht an, statistisch erhaltene Mortalitätszahlen ohne weiteres einander gegenüberzustellen, wenn der eine Operateur die Mehrzahl seiner post operationem gestorbenen Patienten an Perforativperitonitiden infolge Nahtinsuffizienz verlor, der andere an Lungenaffektionen, während Perforation der Nähte zu den Ausnahmen gehörte. Es läßt sich deshalb gerade mit Rücksicht auf die Resultate anderer Operateure sehr wohl rechtfertigen, wenn wir noch eine weitere Mortalitätsberechnung anstellen unter Zugrundelegung nur

derjenigen Fälle, welche lokalen Komplicationen zum Opfer fielen Wir zählen solche Fälle seit 1898 nur 2, nämlich Fall 73 und 80,. wovon der eine an Perforation der Magenduodenalnaht, der andere an Colongangrän ad exitum gelangte. Die Verhältnisse gestalten sich dann wie folgt:

nach Kocher operierte Fälle 39,
an localen Complicationen gestorben 2 = 5,1 Proz.

Dieses Resultat dürfte beweisen, daß die Magenresektion unter der Vervollkommnung der aseptischen Operationstechnik in der Hand eines geübten Operateurs zu einer bedeutend ungefährlicheren, in gewissem Sinne, bei gutem Allgemeinzustand des Patienten, zu einer ungefährlichen Operation geworden ist, wie das Professor Kocher bereits in seiner Operationslehre ausführte.

Der Vollständigkeit halber geben wir noch folgende zwei Tabellen:

Zahl der Pylorectomien wegen Carcinom = 97
geheilt 71 Fälle = 73,2 Proz.
gestorben 26 „ = 26,8 „

Resultate der Gastroduodenostomie nach Kocher von 1881—1904:
operierte Fälle = 71
geheilt = 59 = 83,1 Proz.
gestorben = 12 = 16,9 „

Trotzdem also der Kocherschen Methode hier 6 Fälle angerechnet sind, welche Lungenkomplikationen erlagen, stellt sich das Resultat außerordentlich günstig. Zum Vergleich stellen wir in folgendem die Resultate verschiedener Chirurgen dar, welche in letzter Zeit publiziert wurden und folgendes Verhältnis aufweisen:

		Mortalität:
Rydigier:	25 Resektionen mit 17 letalen Fällen	68 Proz.
Kümmell:	(Hamburg-Eppendorf; publiziert v. Ringel)	
	64 Resektionen mit 38 letalen Fällen	59,4 „
Czerny:	(publiziert durch Steudel)	
	24 Resektionen mit 9 letalen Fällen	37,8 „
Mikulicz:	(Referat 1901)	
	100 Resectionen mit 37 letalen Fällen	37,0 „
Hahn:	(Referat 1898)	
	28 Resektionen mit 10 letalen Fällen	35,7 „
Roux:	39 „ „ 13 „ „	33,0 „
Krönlein	50 „ „ 14 „ „	28.0 „

Kappeler:	30	Resektionen	mit	8	letalen	Fällen	26,6	Proz.
Garré:	26	„	„	7	„	„	26,9	„
Hartmann:	22	„	„	7	„	„	31,8	„
Kocher:	99	„	„	26	„	„	26,2	„
	97	wegen Carcinom	mit	26	letalen	Fällen	26,8	„
1898—1904	45	„	„	8	„	„	17,7	„

Nach Kochers Methode operiert:

1881—1904	71	Resektionen	mit	12	letalen	Fällen	16,9	„

Mortalität mit Kochers Methode nach Abzug der an Pneumonien Verstorbenen:

1881—1904	8,4	„
1898—1904	5,1	„

Wie bereits erwähnt, ist seit Abschluß dieser Arbeit die Zahl der Magenresektionen wegen Carcinom um 4 Fälle vermehrt worden, somit auf 101 gestiegen. Dazu ist noch eine weitere Pylorusresektion wegen Ulcus simplex mit Stenose gekommen.

Professer Kocher verfügt somit gegenwärtig über 104 Fälle von Magenresektion, wovon 101 wegen Krebs.

Die entsprechenden statistischen Resultate lauten folgendermaßen:

							Mortalität:	
104	Resektionen	mit	26	letalen	Fällen		25	Proz.
101	„	wegen Carcinom	mit	26	letalen	Fällen	25,7	„
1898—1904	49	Resektionen wegen Carcinom	mit	8	letalen	Fällen	16,3	„

Nach Kochers Methode operiert:

1881—1904	75	Resektionen	mit	12	letalen	Fällen	16	„

Mortalität mit Kochers Methode nach Abzug der an Pneumonien Verstorbenen:

1881—1904 (6 : 75)	8	„
1898—1904 (2 : 44)	4,6	„

Zur Rechtfertigung unseres Vorgehens, nach welchem wir eine Mortalität nur unter Einbeziehung der an lokalen Komplikationen gestorbenen Patienten berechneten, führen wir an, daß z. B. Krönlein unter den 10 Todesfällen im Zeitraum von 1896—1902 8 Perforationen verzeichnet, Ringel für das Hamburg-Eppendorfer Material 15mal Peritonitis perforativa anführt, wegen Insuffizienz der Nähte und zwar auf 38 Todesfälle, während wir nur 2 Perforationen konstatieren konnten, unter 8 Todesfällen auf 45 Operationen.

Leider sind bekanntlich die definitiven Resultate nicht so günstig

wie der direkte Operationserfolg, indem die Mehrzahl der geheilt entlassenen Patienten nach kürzerer oder längerer Zeit einem Recidiv zum Opfer zu fallen pflegt.

Durch Nachforschungen bei den Patienten und deren Angehörigen sowie unter Mithilfe der behandelnden Ärzte und der Civilstandsämter ist es gelungen, beinahe ausnahmslos weitere Nachrichten über das Schicksal unserer Patienten zu erhalten. Betrachten wir noch in einem kurzen Kapitel die späteren Todesfälle, um schließlich in einer Zusammenstellung der noch überlebenden Patienten ein abschließendes Urteil über die Leistungsfähigkeit der chirurgischen Therapie beim Magenkrebs zu gewinnen.

Spätere Todesfälle.

Dieselben sind, soweit es Patienten der I. Gruppe betrifft, seiner Zeit von Broquet bereits zusammengestellt worden, unter Gruppierung der recidivfrei gebliebenen und ad exitum gelangten Fälle nach verschiedenen Zeiträumen. Der Übersicht halber greifen wir teilweise noch auf die damals erhaltenen Resultate zurück. In einigen Fällen lag genauerer, ärztlicher Bericht, ausnahmsweise ein Sektionsprotokoll vor, während man in anderen Fällen aus den vorliegenden Nachrichten nur mit Wahrscheinlichkeit einen Schluß auf die Todesursachen machen konnte.

Es starben nach	1	Monat	1 Patient
„	2	Monaten	2 Patienten
„	4	„	1 Pat.
„	5	„	1 „
„	6	„	3 „
„	7	„	3 „
„	8	„	2 „
„	9	„	1 „
„	10	„	1 „
„	11	„	2 „
„	12	„	6 „
„	14	„	2 „
„	15	„	2 „
„	16	„	1 „
„	18	„	3 „
„	20	„	1 „
„	2	Jahren	3 „
„	2 1/4	„	1 „
„	2 1/2	„	2 „

Es starben nach	2¾ Jahren		1 Pat.
„	3 Jahren	5 Monaten	1 „
„	5 „		1 „
„	6 „		1 „

Bezüglich der Todesursachen ist zu bemerken, daß die meisten Patienten an Kachexie, Drüsen-, Leber- oder Localrecidiv starben, nachdem sie ein verschieden langes Intervall völligen Wohlseins und befriedigender Magenfunctionen durchgemacht hatten. Eine Ausnahme hiervon machen nur 5 Fälle, indem eine Patientin nach 1 Jahre 2 Monaten recidivfrei infolge Perforation des Murphy starb, 2 Patienten nach 3 Jahren durch intercurrente Krankheit, respective durch Ertrinken den Tod fanden, während bei 2 Patienten, welche nach der Operation noch 5, beziehungsweise 6 Jahre lebten, sich die Todesursache nicht sicher feststellen ließ, ein Recidiv jedenfalls nicht absolut sicher war.

Von den 71 geheilt entlassenen Patienten starben somit 71,8 Proz. in einem Zeitraum von 1 Monat bis zu 6 Jahren nach der Operation, während 20 Patienten, oder 28,2 Proz. heute noch leben. Die durchschnittliche Lebensdauer für die an Recidiv verstorbenen Patienten berechnet sich von der Operation an auf etwas mehr als 1½ Jahre, nämlich 18,7 Monate.

Wie die genaueren Nachforschungen ergaben, befanden sich die Operierten durchwegs eine Zeit lang vollkommen wohl, nahmen an Gewicht zu, zeigten gehobenes Allgemeinbefinden, bis die fortschreitende Kachexie infolge von Drüsen- oder Peritonealmetastasen, Cholämie nach Lebermetastasen, oder in den weniger häufigen Fällen die Unterernährung infolge Localrecidiv dem Leben ein Ziel setzten. Ziehen wir in Betracht, daß Kaiser die durchschnittliche postoperative Lebensdauer für 33 gastroenterostomierte Patienten unserer Klinik (wegen Carcinom) auf nur 3,6 Monate berechnete — die meisten Autoren finden für ihre Fälle eine höhere Lebensdauer, weil offenbar die Grenzen für eine Resection nicht so weit gezogen werden, wie auf der Berner Klinik — so bedeutet diese gewonnene Zeit, welche die Patienten zudem in ungleich lebenswürdigerem Zustand verbringen als vor der Operation oder nach der Gastroenterostomie, so bedeutet dieser Effect der Resection immerhin einen schönen, nicht zu unterschätzenden Erfolg. Viele Patienten waren zudem ihre quälenden Magenbeschwerden nach Beseitigung der Pylorusstenose und des jauchenden Tumors dauernd los, da wir in persönlichen Schreiben der Angehörigen oder ärztlichen Berichten oft ausdrücklich bemerkt fanden, daß die Magenfunctionen bis zum Exitus gute blieben. Wir hatten üb-

rigens mehrmals Gelegenheit, uns bei der Autopsie an Recidiv verstorbener Patienten von der localen völligen Ausheilung und Integrität des Magendarmmundes zu überzeugen:

Fall 38 (Broquet) zeigte ein Recidiv am Pylorus, dagegen war die Magendarmanastomose (Gastroduodenostomie) völlig intakt.

Fall 47 (Broquet) bot bei der Autopsie ausgedehntes Drüsen- und Leberrecidiv, die Communication zwischen Magen und Darm war jedoch ganz frei und entsprechend hatte der Patient bis zuletzt gute Magenfunctionen gehabt.

Bezüglich der Fälle unserer Gruppe verweisen wir auf die Kasuistik. Erwähnt sei nur, daß man sich bei Fall 67 anläßlich einer 14 Monate nach der Magenresection vorgenommenen Ovariotomie, bei Fall 74 nach 2 Jahren anläßlich der Excision einer Impfmetastase aus der Bauchwand von der completten localen Heilung überzeugen konnte. Bei Patient Nr. 87 ergab die Section Drüsen- und Lebermetastasen bei vollkommener localer Ausheilung, 4 Monate post operationem. Für die klinische Beurteilung besonders wichtig erscheint uns Fall 69; die betreffende Patientin starb nämlich 7 Monate nach der Operation unter den Zeichen der Kachexie und localen Recidivs (continuierliches Erbrechen). Die Section ergab nun ausgedehntes Retroperitonealdrüsenrecidiv bei vollständig glatter und gut durchgängiger Gastroduodenalcommunication. Es geht daraus hervor, daß es nicht angeht, aus dem Wiederauftreten von Erbrechen unbedingt auf eine Recidiv-Stenose des Magendarmmundes zu schließen. Schließlich machen wir noch darauf aufmerksam, daß die Lebensdauer unserer nach Kocher operierten Patienten mit 18,7 Monaten nicht geringer ist, als die von Krönlein vorwiegend mit dem Billrothschen I. und II. Verfahren erzielte von 17½ Monaten im Mittel.

Überlebende.

Von den 97 resezierten Patienten leben heute noch 20 oder 20,6 Proz. (Seit Abschluß dieser Arbeit ist Pat. Nr. 96 an Peritonealmetastasen gestorben; dagegen kommen zu den Überlebenden die seither operierten 4 Fälle, sodaß von 101 resezierten Patienten gegenwärtig noch 23 oder 22,7 Proz. leben.) Soweit es noch 98 operierte Fälle betrifft, findet man genauere Angaben in der Kasuistik unserer Arbeit. Wir haben, soweit möglich, die Patienten einberufen und genau untersucht; in der Mehrzahl wurden die Untersuchungsresultate durch Herrn Prof. Kocher einer Kontrolle unterzogen. Soweit

die Patienten nicht auf der Klinik nachuntersucht werden konnten, liegen zuverlässige, ärztliche Berichte vor. Daß bei sämtlichen einberufenen Patienten eine genaue physikalisch chemische Magenuntersuchung vorgenommen wurde, versteht sich von selbst.

Die Nachuntersuchung wurde in jeder Hinsicht so ausführlich und gewissenhaft als möglich gestaltet, daß wir überzeugt sind, kein klinisch nachweisbares Recidiv übersehen zu haben.

Überlebende Patienten.

Nr.	Nr. in der Kasuistik	Datum der Operation	Damaliges Alter d. Pat.	Operationsmethode	Heilungsdauer
1	9 (Broquet)	11. Mai 88	58 Jahr	Billroth I	16 Jahr 3 Monate
2	23 (Broquet)	7. Juli 93	46 „	Kocher	11 „ 1 „
3	46 (Broquet)	17. Aug. 97	60 „	„	7 „ — „
4	50 (Broquet)	26. Mai 98	51 „	„	6 „ 3 „
5	55	27. Feb. 99	52 „	„	5 „ 6 „
6	57	10. März 99	40 „	„	5 „ 5 „
7	60	13. Juni 99	48 „	„	5 „ 2 „
8	72	24. Dez. 1900	52 „	Kocher	3 „ 8 „
9	74	6. Dez. 01	47 „	„	2 „ 8 „
10	78	23. Juni 02	49 „	„	2 „ 2 „
11	81	2. Sept. 02	64 „	„	2 „ — „
12	85	27. Jan. 03	39 „	„	1 „ 7 „
13	86	27. März 03	54 „	cylin. Resekt.	1 „ 5 „
14	90	14. Juli 03	50 „	Kocher	1 „ 2 „
15	91	27. Juli 03	64 „	„	1 „ 1 „
16	92	28. Juli 03	36 „	cylin. Resekt.	1 „ 1 „
17	93	22. Aug. 03	47 „	Kocher	1 „ — „
18	95	23. Nov. 03	39 „	„	— „ 10 „
19	96	2. Juni 04	19 „	„	— „ 3 „
20	97	3. Aug. 04	35 „	„	— „ 2 „

Die angeführten Patienten sind sämtlich vollständig geheilt, mit Ausnahme von Nr. 19 (96). In letzterem Falle handelte es sich um ein 19jähriges Mädchen, das relativ früh zur Operation kam, was die Größe des Tumors anbetraf. Doch konnte bereits bei der Operation konstatiert werden, daß es sich um ein sehr bösartiges, rasch wachsendes Carcinom handelte, das bereits zu ausgedehnter krebsiger Infiltration der Drüsen entlang der kleinen Curvatur geführt hatte. Patientin ist auch bereits wieder bei uns eingetreten, mit allen Zeichen einer rasch fortschreitenden, carcinomatösen Peritonitis. — Nimmt man mit Volkmann an, daß ein 3 Jahre lang recidivfrei gebliebener Fall mit fast absoluter Sicherheit als definitiv geheilt betrachtet werden könne, so wären die 8 ersten Fälle vorstehender Tabelle den Dauerheilungen zuzurechnen. Doch kommt neuerdings Labhardt auf Grund eines ausgedehnten Materials, unter welchem allerdings die

Magencarcinome nicht vertreten sind, zu den Schlüssen, daß „erstens, von den an Carcinom operierten Patienten, die gesund ins 4. Jahr nach der Operation eingetreten sind, noch ein erheblicher Teil an Recidiven und zwar an Narbenrecidiven erkranke; zweitens, jemand, der einmal an Carcinom operiert wurde, für die Dauer seines Lebens in Gefahr bleibe, ein Recidiv zu bekommen, die Wahrscheinlichkeit allerdings mit den Jahren immer mehr abnehme."

Ad 1 bemerken wir nur, daß in unseren 97 Fällen nur einmal Narbenrecidiv zur Beobachtung kam, und zwar wurde dasselbe zu zwei wiederholten Malen mit Erfolg exstirpiert (Fall 74).

Die ältesten, von anderen Autoren berichteten Fälle von Dauerheilung, welche wir finden, sind: 7 Jahre Czerny-Steudel; 5¼ Jahre Kümmell-Ringel; 8¼ Jahre Mikulicz; 8 Jahre Krönlein-Schönholzer. Diese sämtlichen Fälle werden durch die längsten Dauerheilungen, über welche Herr Professor Kocher verfügt, mit 11, resp. 16½ Jahren erheblich übertroffen.

Mit der Volkmannschen Annahme rechnend, wonach länger als 3 Jahre recidivfrei lebende Fälle als dauernd geheilt betrachtet werden können, belaufen sich die Dauerheilungen der Kocherschen Klinik auf 9,18 Proz.[1]). Daß von den 20 geheilt lebenden Patienten 9 den letzten 18 Monaten, 7 der Periode 1898—1903 und nur 4 der Periode 1881—98 zugehören, entspricht den gewöhnlichen Erfahrungen und beweist, daß es nicht angängig ist, aus den in einer kurzen Periode vor der Nachuntersuchung operierten Fällen einen bindenden Rückschluß auf den Wert der einen oder anderen Operationsmethode zu ziehen, wie dies z. B. Schönholzer für die 14 letzten von Krönlein nach Billroth II operierten Patienten tut. Gerade die Dauerresultate sprechen da viel maßgebender mit.

Bevor wir auf die Resultate der Nachuntersuchungen eintreten geben wir kurz einige Angaben über die 4 längsten, der Broquetschen Gruppe zugehörigen Dauerheilungen:

1. Frau G., 58 Jahre. Eintritt 3. Mai 1888.

Seit 2 Jahren Magenbeschwerden, dann Obstipation; Erbrechen sei 3 Monaten. Aufblähung und Druck in der Magengegend.

Derber, beweglicher Tumor in der Pylorusgegend, gut beweglich, bei Blähung nach rechts tretend.

Diagnose: Carcinoma ventriculi.

Operation 11. Mai 1888: Chloroformäthernarkose, Medianschnitt

---

1) Rechnen wir hierzu noch 3 Fälle der 1. Gruppe, welche später als drei Jahre post. op. starben, so beträgt der Prozentsatz der Dauerheilungen 12,2 Proz.

Tumor der Gallenblase adhärent. Operation nach Billroth I, da sich das Duodenum schwer vorziehen läßt.

Pathologisch-anatomischer Befund: Cylinderzellcarcinom ganz im Beginn; Muscularis intakt.

Verlauf: Vollständig glatt; Entlassung am 28. Mai 1888. Eine chemische Magenuntersuchung im Juli 1897 ergab völliges Fehlen freier Salzsäure; geringe Hypermotilität; keine Spur von Recidiv; subjektives Befinden durchaus normal.

Ärztlicher Bericht vom 10. August 1904: Die Patientin ist vollkommen gesund; sekundäre Bauchhernie. Eine Magenuntersuchung ließ sich bei der 75jährigen Patientin nicht anstellen. Kein Recidiv.

2. Frau U., 46 Jahre. Eintritt 22. Juni 1893.

Seit 3 Monaten Schmerzen nach Nahrungsaufnahme, oft Erbrechen nach dem Essen, Speisereste und kaffeesatzartige Massen. Abmagerung; Obstipation. Mutter gestorben an Magenkrebs.

Status: Hämoglobingehalt 40 Proz. Derber, apfelgroßer Tumor links vom Nabel; gut beweglich, bei Blähung nach rechts tretend. Dilatation. Im Mageninhalt keine freie HCl; Gesamtacidität 0,9 pro mille. Milchsäure. Lange Bazillen.

Diagnose: Carcinoma ventriculi.

Operation 7. Juli 1893: Äthernarkose, Medianschnitt. Großer Tumor am Pylorus; Exzision zahlreicher Drüsen an großer und kleiner Curvatur. Starke Adhäsionen nach dem Pankreas. Resection nach Kocher, typisch.

Pathologisch-anatomische Diagnose: Carcinom; Lymphdrüsen frei.

Verlauf: Normale Wundheilung; anfängliche motorische Insuffizienz des Magens macht eine Zeit lang Magenspülungen nötig. Entlassung am 1. August 1893.

Nachuntersuchung vom 18. August 1904: Patientin stellt sich in bestem Wohlbefinden vor; es bestehen nicht die geringsten Magenbeschwerden mehr. Stuhl regelmäßig. Patientin nährt sich ohne Beschwerden mit gemischter Kost, unter Vermeidung süßer Speisen, welche Übelkeit erregen. Die Frau ist vollkommen arbeitsfähig und sieht gut aus. Gewicht 67 kg. Im Epigastrium ein 8 cm lange, kaum sichtbare, bewegliche Narbe. Keine Hernie. Von Tumor oder abnormer Resistenz nichts nachweisbar. Leber normal. Der Magen bläht sich bis 2 Querfinger oberhalb des Nabels.

Probefrühstück: Filtrat 20 ccm. Keine freie HCl. Gesamtacidität 0,365 pro mille, Defizit 0,51 pro mille. Keine organischen Säuren. Mikroskopischer Befund normal.

3. Jakob R., 60 Jahre, wurde am 17. August 1897 wegen eines Carcinoma pylori operiert. Der chemische Befund war typisch. Resection nach Kocher, mit Gastroduodenostomie, unter Anwendung des Murphy. Entlassung nach 4 Wochen. Am 7. Dezember des gleichen Jahres wurde wegen neuerlicher Magenbeschwerden Patient zum 2. Male laparotomiert, und der in den Magen gerutschte Murphyknopf entfernt. Reactionslose Heilung.

Nachuntersuchung vom 13. August 1904: Patient sieht gut aus. Ernährungszustand ein mittlerer. Patient hat stets noch Schmerzen, aber nicht nach dem Essen, sondern morgens bei nüchternem Magen. (Bei der

2. Operation zeigte sich die Magenserosa ausgedehnt verwachsen.) Patient erträgt nur leichte Diät, aber diese gut. Nie Erbrechen. Stuhl etwas angehalten. Im Epigastrium keine Spur von Recidiv zu konstatieren, weder Tumor noch Resistenz. 14 cm lange, glatte Narbe, in dem oberen Teil eine Bauchhernie. Leber normal. Der Magen bläht sich bis 1 cm oberhalb des Nabels; keine Schmerzen bei der Aufblähung. Magen nüchtern leer.

Probefrühstück: Filtrat 20 ccm. Keine freie HCl, Gesamtacidität 0,27; Defizit 0,365 pro mille. Keine organischen Säuren; etwas Galle. Mikroskopisches Verhalten normal.

4. Frau J., 51 Jahre. Eintritt 9. Mai 1898.

Mit 31 Jahren Ulcus ventriculi; vor einem Jahre Blut im Stuhl. Seit 2 Monaten Brechreiz und Aufstoßen; Schmerzen nach Genuß schwer verdaulicher Speisen.

Status: Herabgesetzte Ernährung; in Narkose fingerdicker, 5 cm breiter Tumor am Pylorus. Starke Dilatation und Ptose. Tumor bei Insufflation nach rechts rückend. Keine freie HCl; Milchsäure; Fleischfasern und lange Bazillen.

Wahrscheinlichkeitsdiagnose: Carcinoma pylori.

Operation 26. Mai 1898: Äthernarkose, Medianschnitt. Tumor pylori, scharf nach dem Duodenum hin abschneidend, auf die kleine Curvatur übergriefend. Exzision mehrerer Drüsen am Pankreas. Resection typisch nach Kocher, mit Gastroduodenostomie.

Anatomischer Befund: Cylinderzellcarcinom. Eine intakte Schicht Längsmuskulatur grenzt das Carcinom nach außen vollständig ab.

Verlauf: Fibrile Bronchitis. Sonst normaler Heilungsverlauf, nach einmaligem Erbrechen. Entlassung 24. Juni. Keine freie HCl. Keine Retention.

Ärztlicher Bericht vom 9. August 1904: Der Patientin geht es, was den Magen betrifft, seit der Operation dauernd gut; wurde nie mehr wegen Magensymptomen behandelt. Die lokale Untersuchung ergab nicht den geringsten Anhaltspunkt für Recidiv. Patientin ist Alkoholikerin geblieben, was sie schon vor der Operation war.

Zunächst wäre es nicht uninteressant, an Hand der radikal geheilten Fälle die Frage zu entscheiden, welche Momente Aussichten auf Dauerheilung beim Magenkrebs bieten, resp. nachzusehen, ob die dauernd geheilten Fälle Eigentümlichkeiten darbieten, welche das günstige Dauerresultat zu erklären geeignet erscheinen. Folgende Fragen dürften dabei wesentlich in Betracht fallen: 1. Wie lange dauerte die Krankheit vor der Operation? 2. Wie weit war das Carcinom local und nach den Drüsen hin fortgeschritten? 3. Art der Neubildung, Skirrhus? — Der Allgemeinzustand des Patienten dürfte wohl wesentlich nur bei der Frage der directen Operationsaussichten mitsprechen, denn es mag ein Patient in noch so gutem Kräftezustand zur Operation kommen, so wird ein bösartiges, rasch wachsendes

Carcinom, welches mikroskopisch schon weitbin Serosa und Lymphdrüsen infiziert hat, trotz frühzeitiger Resektion rasch sein Endziel erreichen (Fall 96).

Bei den 4 längsten Dauerheilungen finden wir 3mal befriedigende Erklärung für das schöne Endresultat.

Die 16 Jahre lang geheilt gebliebene Patientin hatte erst seit 3 Monaten typische Magenbeschwerden; Drüsen waren bereits vorhanden; doch handelte es sich mikroskopisch um ein Cylinderzellcarcinom im Beginne — Muscularis vollständig intakt. Die Patientin kam also in einem sehr günstigen Frühstadium zur Operation.

Fall 23 hatte erst seit 3 Monaten Magenerscheinungen, und trotzdem war schon ein apfelgroßer, stark ulcerierter Tumor vorhanden. Die zahlreichen vergrößerten Drüsen erwiesen sich jedoch frei von Krebsmetastasen.

Patientin Nr. 50 litt früher an Ulcus simplex. Magenbeschwerden erst wieder 2 Monate vor Spitaleintritt. Drüsen vorhanden. Mikroskopisch war das Carcinom nach außen von einer intakten Schicht Längsmuskulatur vollständig abgegrenzt; also auch wieder ein Frühfall.

Diese speziell günstigen Verhältnisse in den 3 längsten Dauerheilungen sind so sehr in die Augen springend, daß wir uns weiteren Kommentars enthalten können; die Frühoperation erklärt den Dauererfolg zur Genüge. Für die übrigen, länger als 2 Jahre geheilt gebliebenen Fälle berechnen wir eine durchschnittliche Dauer der ersten Symptome von 10 Monaten vor Spitaleintritt; Drüsen waren in 5 von 7 Fällen vorhanden, und teilweise auch starke Verwachsungen. In einem Falle findet sich allerdings wieder die ausdrückliche Angabe, daß die mitgenommenen Drüsen frei waren, also nur entzündlich geschwellt. Daß in 3 Fällen die Serosa noch intakt war, mag für die betreffenden Patienten eine Einreihung unter die Frühfälle rechtfertigen.

Kurze Dauer der Krankheit, Frühstadium des Krebses im histologischen Bild, Fehlen stärkerer Verwachsungen und carcinomatöser Drüsen waren somit die wesentlichsten Momente bei den dauernd geheilten Patienten.

Was gestatten uns schließlich die Resultate der Nachuntersuchungen für Rückschlüsse auf den Wert der Magenresektion?

Vorerst sei bezüglich der Bauchwandnähte erwähnt, daß eine Narbenhernie nur in einem einzigen Falle der zweiten Gruppe gefunden wurde. Daß, in erster Linie, die Magenresektion imstande ist, dauernde Heilung von carcinomatösen Neubildungen zu bringen, beweisen unsere Dauerheilungen einwandsfrei. Am meisten in die Augen springend und

für die Patienten am wohltuendsten ist die vollständige Wiederherstellung der motorischen Funktionen des Magens. In Übereinstimmung mit zahlreichen Autoren fanden wir die Magenmotilität in jedem einzelnen Falle wieder völlig hergestellt. So zeigte sich, daß Dilatation und Atonie stets völlig schwanden; wo die große Curvatur bis zur Symphyse gereicht hatte, stand sie schon wenige Monate nach der Operation 1—2 Querfinger oberhalb des Nabels, in keinem Falle mehr als 1 cm unterhalb der horizontalen Nabellinie. Die eingeblasene Luft wurde (mit einer Ausnahme) vom Magen gut gehalten, so daß die Konturen scharf hervortraten; es muß sich demnach zwischen Magen und Duodenum eine Art Pylorusring bilden, da wir nie einen Patienten zur Nachuntersuchung bekamen, bei dem die Aufblähung des Magens ganz versagt hätte. Daß sich eine funktionell dem Pylorus gleichwertige Ringmuskulatur, welche gar etwa noch dem Mehringschen Reflex gehorchte, ausbilden würde, erwartet wohl niemand. Wesentlich ist, daß jegliche Stenose verschwindet und der Magen so funktioniert, daß die Patienten sich wieder genügend und ausgiebig ernähren können; das war aber auch stets der Fall. Für die suffiziente Magenfunktion sprach das gehobene Allgemeinbefinden, die Gewichtszunahme, bis zu 22 kg in einem Jahr, die ungestörte Verdauung. Daß die Motilität normal war, ließ schon das anamnestische Fehlen jeglicher Retentionserscheinungen vermuten; im übrigen gab das Boas-Ewaldsche Probefrühstück wieder genaue zahlenmäßige Werte, wie sie für die nachuntersuchten Patienten in folgender Tabelle enthalten sind, welche zugleich einen Überblick über das chemische Verhalten des Mageninhalts hinsichtlich der Säuresekretion gibt.

Einige Patienten kamen morgens mit nüchternem Magen zur Nachuntersuchung, oder, wenn sie weiter weg wohnten, nach Genuß eines gewöhnlichen Frühstücks; stets wurde auf der Klinik vor Verabreichung des Probefrühstückes der Magen leer gefunden, und auch in dieser Hinsicht erwies sich somit die Motilität als völlig wiederhergestellt.

Nachuntersuchung mittels des Boas-Ewaldschen Probefrühstückes.

Wir finden Filtratmengen, wie wir sie beim Magen mit sehr guter Motilität finden; wo der Magen leer war, wäre Hypermotilität anzunehmen, ebenso in den Fällen mit sehr geringen Filtratmengen. Ein einziger Fall hat mit 110 ccm Filtrat annähernd dem normalen

Nr. der geheilten Fälle	Filtratmenge in ccm	Gesamtacidität pro ‰	Salzsäuredefizit pro ‰
2	20	0,365	0,5
3	20	0,27	0,365
6	25	0,41	0,5
7	50	0,18	0,25
9	55	0,32	0,9
10	40	0,32	0,365
11	—	freie HCl	—
12	10	0,547	O-Sättigung
13	10	0,12	0,18
15	20	0,58	0,51
16	110	freie HCl 1,13	Überschuß = 0,292
17	0	—	keine freie HCl
18	einige	freie HCl	—
19	30	0,36	0,54

Mittelwert entsprechende Motilität. — Entsprechend der angewandten Operationsmethode waren Symptome von Rückfluß aus dem Darm nirgends angedeutet. Unzweifelhaft war die Motilität in jedem einzelnen Falle eine sehr gute. — Die Gesamtaciditätswerte bewegen sich in relativ niedrigen, jedenfalls subnormalen Zahlen; bei einigen Patienten waren sie etwas niedriger als vor der Operation, in anderen um ein geringes höher. Wo vor der Operation freie Salzsäure nachweisbar war, finden wir sie auch bei der Nachuntersuchung. Es kann sich also sicher um keine progressiv wirkende Schädlichkeit handeln, welche den Salzsäuredefect bedingt, sondern mit der Pylorectomie fielen auch alle diejenigen Factoren weg, welche schädigend auf die sekretorischen Functionen der Mucosa einwirkten. Im Fall 12 war sogar eine deutliche Besserung der Sekretion zu konstatieren (l. c.). Dagegen stellt sich im allgemeinen die sekretorische Function, was die Produktion freier Salzsäure betrifft, nicht wieder her, so daß der Mangel an freier HCl auch nach der Resection einen dauernden functionellen Defect darzustellen scheint. Maßgebendere Resultate würden allerdings wiederholte Untersuchungen ergeben, die wir nicht ausführen konnten. Milchsäure war in keinem Falle mehr nachweisbar, was dafür spricht, daß die Stauung am Zustandekommen der Milchsäuregärung wohl auch einen wesentlichen Anteil hatte. Jedenfalls wird der Wegfall der freien Salzsäure vollständig compensiert durch die wiederhergestellte gute Motilität. — Die mikroskopische Untersuchung ergab in allen Fällen normale Verhältnisse, entsprechend dem Wegfall jeglicher Stauung; keine Sarcinen, Hefen und Fleischfasern, und vor allem keine typischen Milchsäure- oder Carcinombazillen.

Schließlich sei noch darauf hingewiesen, daß der Blutbefund be-

züglich des Hämglobingehaltes sich ausnahmslos wesentlich besserte, so daß z. B. in einem Falle schon nach einem Jahre 100 Proz. Hämoglobin constatiert wurden, wo vor der Operation noch Oligochromaemie mit 35 Proz. Hämoglobin bestanden hatte. Dem entsprach auch bei weiblichen Patienten das Wiedereintreten regelmäßiger Menstruationen nach monatelanger Menopause, und als Krone des operativen Erfolges die wiedergewonnene Arbeitskraft, Lebensenergie und Lebensfreudigkeit bei Patienten, welche in ihrem kläglichen Zustand chronischer Unterernährung teilweise buchstäblich schon am Rande des Grabes gestanden hatten.

Fassen wir, gestützt auf das vorliegende, ausgedehnte Material die wichtigsten Schlußfolgerungen zusammen:

1. Das Magencarcinom ist auf operativem Wege dauernd heilbar.

2. Es besteht begründete Aussicht, daß die Dauerheilungen erheblich häufiger werden, wenn man die Operation bei guter Diagnose in einem Frühstadium ausführen kann, und bei Verdacht auf Carcinoma ventriculi sich zeitig zu einer Explorativincision entschließt.

3. Die Magenresection ist entsprechend den Fortschritten der modernen aseptischen Operationstechnik in den Händen eines geübten Operateurs zu einem relativ ungefährlichen Eingriff geworden.

4. Wo immer ausführbar, ist der Kocherschen Methode der Resection mit nachfolgender Gastroduodenostomie der Vorzug zu geben, weil sie der physiologischen Norm am nächsten kommende Verhältnisse schafft und in Bezug auf directen Operationserfolg keiner anderen Methode nachstehende, hinsichtlich der Dauerheilungen die besten bis heute bekannten Resultate ergeben hat.

Zum Schlusse gestatte ich mir, meinem hochverehrten Chef und Lehrer, Herrn Professor Dr. Th. Kocher für die Anregung zu dieser Arbeit, die gütige Überlassung des Materials und die mannigfaltige, wohlwollende Unterstützung bei Ausarbeitung dieser casuistischen Beiträge meinen verbindlichsten Dank auszusprechen.

Literaturverzeichnis.

1) Broquet, Résultats de 52 Pylorectomies pour cancer de l'estomac, faites par Mr. le prof. Kocher. Diss. Bern 1900.
2) Kocher, Operationslehre; 4. Aufl.
3) Labhardt, Zur Frage der Dauerheilung des Krebses. Bruns Beiträge Bd. XXXIII. 3. Heft.
4) Stich, Beiträge zur Magenchirurgie. Bruns Beiträge Bd. XL. 2. Heft.
5) Steudel, Magenoperationen an der Czernyschen Klinik. Bruns Beiträge Bd. XXIII. 1. und 2. Heft.
6) Ringel, Resultate der operativen Behandlung des Magencarcinoms. Bruns Beiträge Bd. XXXVIII. 2. Heft.
7) Kappeler, Erfahrungen über Magenresectionen wegen Carcinom. Deutsche Zeitschr. f. Chir. Bd. XLIV. 3. Heft.
8) Rydygier, Erfahrungen über Magenoperation. Deutsche Zeitschr. f. Chir. Bd. LVIII. 3. Heft.
9) Reißner, Über das Verhalten des Chlors im Magen und die Ursache des Salzsäuremangels beim Magenkrebs. Zeitschr. f. klin. Medizin. Bd. XLIV. 1. Heft.
10) Sahli, Klinische Untersuchungsmethoden.
11) Mehring, Lehrbuch der internen Medizin.
12) Bergmann, Mikulicz und Bruns, Handbuch der praktischen Chirurgie Liefrg. 9.
13) Kaufmann, Spez. pathologische Anatomie.
14) Renner, Die Lymphdrüsenmetastasen beim Magenkrebs. Mitteilungen aus den Grenzgebieten der Medizin und Chirurgie. Bd. XIII. 2. Heft.
15) Borrmann, Das Wachstum und die Verbreitungswege des Magencarcinoms. Mitteilungen aus den Grenzgebieten der Medizin und Chirurgie. I. Suppl. 1901.
16) Schönholzer, Die Chirurgie des Magenkrebses an der Krönleinschen Klinik in den Jahren 1881—1902. Diss. Zürich 1903.
17) Nordmann, Zur Chirurgie der Magengeschwülste. Archiv für klin. Chir. Bd. LXXIII. 2. Heft.
18) Defossez, Des résultats éloignés de la gastrectomie dans le cancer de l'éstomac. Diss. Paris 1901.

36.